

Ophthalmologie 2026 · 123:237–253  
<https://doi.org/10.1007/s00347-026-02393-0>  
Eingegangen: 30. September 2025  
Überarbeitet: 4. November 2025  
Angenommen: 5. Dezember 2025  
Online publiziert: 25. Februar 2026  
© The Author(s) 2026

#### Section Editors

Franz Grehn, Würzburg  
Horst Helbig, Regensburg  
W.A. Lagrèze, Freiburg  
Uwe Pleyer, Berlin  
Berthold Seitz, Homburg/Saar



# CME

## Zertifizierte Fortbildung

# Zur Dringlichkeit der Versorgung ophthalmologischer Notfälle

Immanuel Philipp Seitz<sup>1,2</sup> · Carina Kelbsch<sup>1</sup> · Dorothea Besch<sup>1</sup> ·  
Mariya Gosheva<sup>1</sup> · Uwe Pleyer<sup>3</sup> · Conka Tekeva-Rohrbach<sup>4</sup> ·  
M. Dominik Fischer<sup>2</sup> · Karl Ulrich Bartz-Schmidt<sup>1</sup> · Jens Martin Rohrbach<sup>1</sup>

<sup>1</sup> Universitäts-Augenklinik Tübingen, Tübingen, Deutschland

<sup>2</sup> Oxford Eye Hospital, Oxford University Hospitals NHS Foundation Trust, Oxford, Großbritannien

<sup>3</sup> Universitätsmedizin Berlin Charité, Augenklinik Campus Virchow Klinikum – Universitätsmedizin Berlin, Freie Universität Berlin und Humboldt-Universität zu Berlin, Berlin, Deutschland

<sup>4</sup> Augenarztpraxis Hechingen, Hechingen, Deutschland

### Zusammenfassung

Bei Notfällen in der Augenheilkunde ist zwischen systemischen Notfallsituationen, die sich am Auge manifestieren, und rein okulären Notfällen zu unterscheiden. Letztere bedrohen das Sehvermögen in ganz unterschiedlichem Ausmaß und bedürfen daher ophthalmologischerseits einer differenzierten Betrachtung und Versorgung. Diese erfordert besondere Verantwortung und große Kompetenz, da alle Subdisziplinen der Augenheilkunde betroffen sein können. Nicht zuletzt wegen der demografischen Entwicklung nimmt die Anzahl der Notfallpatienten zu, was eine bessere Steuerung der Patienten erfordert.

#### Schlüsselwörter

Auge · Demografie · Systemischer Notfall · Okulärer Notfall · Sehvermögen

**Online teilnehmen unter:**  
[www.springermedizin.de/cme](http://www.springermedizin.de/cme)

Für diese Fortbildungseinheit  
werden 3 Punkte vergeben.

#### Kontakt

Springer Medizin Kundenservice  
Tel. 0800 77 80 777  
(kostenfrei in Deutschland)  
E-Mail:  
[kundenservice@springermedizin.de](mailto:kundenservice@springermedizin.de)

#### Informationen

zur Teilnahme und Zertifizierung finden  
Sie im CME-Fragebogen am Ende des  
Beitrags.

### Lernziele

#### Nach der Lektüre dieses Beitrags ...

- kennen Sie die wichtigsten Notfallsituationen auf dem ophthalmologischen Fachgebiet,
- können Sie abschätzen, wie dringlich die jeweilige Entität zu versorgen ist,
- wissen Sie, wo Probleme in der Notfallversorgung bestehen,
- haben Sie verstanden, dass die Notfallversorgung besondere Kompetenz und Verantwortung erfordert.

## Einleitung

Die Definition eines **medizinischen Notfalls** ist mitnichten einfach und lässt Raum für Diskussion und Interpretation. Gemeinhin versteht man in Medizin und Ophthalmologie unter Notfall eine Situation, die ein sofortiges Handeln erfordert, um bleibende Schäden am Sehorgan oder gar eine Bedrohung des Lebens abzuwenden. Grundsätzlich ist eine therapeutische Intervention umso erfolgversprechender, je früher sie einsetzt, sodass sie idealerweise ganz

### Abkürzungen

AHT	Abusive head trauma
AION	Anteriore ischämische Optikusneuropathie
AMPPE	Akute multifokale plakoide Pigmentepitheliopathie
ARN	Akute retinale Nekrose
BDUMP	Bilaterale diffuse uveale melanozytäre Proliferation
BSG	Blutsenkungsgeschwindigkeit
BVA	Berufsverband der Augenärzte (Deutschland)
CHRPE	Kongenitale Hypertrophie des retinalen Pigmentepithels
CL	Kontaktlinse
CT	Computertomographie
DOG	Deutsche Ophthalmologische Gesellschaft
e. O.	Endokrine Orbitopathie
fAMD	Feuchte altersabhängige Makuladegeneration
FK	Fremdkörper
FUS	Fuchs-Uveitis-Syndrom
GF	Gesichtsfeld
GPA	Granulomatose mit Polyangiitis (ehemals Morbus Wegener)
HD	Hornhautdystrophie
i.o.	Intraokular
IOD	Intraokularer Druck
IOL	Intraokularlinse
IVOM	Intravitreale operative Medikamenteneingabe
JIA	Juvenile idiopathische Arthritis
KI	Künstliche Intelligenz
NAW	Notarztwagen
NDG	Normaldruckglaukom
OIS	Okuläres Ischämiesyndrom
OP	Operation
OWG	Offenwinkelglaukom (primär und sekundär)
PCP	Primär chronische Polyarthritis
RAPD	Relativer afferenter Pupillendefekt
RCO	Royal College of Ophthalmology
RCS	Retinopathia centralis serosa
RRD	Rhegmatogenes retinal detachment (rhegmatogene Netzhautablösung)
STS	Schütteltraumasyndrom
TEM	Tränenersatzmittel
UGH-S	Uveitis-Glaukom-Hyphäma-Syndrom
z. A.	Zum Ausschluss
ZAV	Zentralarterienverschluss
ZVV	Zentralvenenverschluss



QR-Code scannen & Beitrag online lesen

## On the urgency of treating ophthalmic emergencies

In emergencies in ophthalmology a distinction must be made between systemic emergency situations that manifest in the eye and purely ocular emergencies. The latter threaten vision to varying degrees and therefore require differentiated treatment and care by the ophthalmologist. This requires considerable responsibility and high expertise as all subdisciplines of ophthalmology can be affected. Due to demographic developments and other factors, the number of emergency patients is increasing, which requires adaptation in resources and clinical management of patients.

### Keywords

Eye · Demography · Systemic emergency · Ocular emergency · Vision

schnell begonnen werden sollte [1]. So wird, um nur ein Beispiel zu nennen, die Muraine-Naht beim akuten Keratokonus an manchen Kliniken so schnell wie möglich vorgenommen, während sich andere Institutionen etwas mehr Zeit lassen. Überhaupt ist die Rolle des zeitlichen Intervalls zwischen Diagnose und Behandlungsbeginn oft nur unzureichend evaluiert. Dem Idealzustand des **zeitnahen Therapiebeginns** sind nicht zuletzt aufgrund der Transportwege und der Kapazitätsengpässe überall im Gesundheitswesen erhebliche Grenzen gesetzt, sodass notgedrungen eine Differenzierung („**Triage**“) vorgenommen werden muss mit der Dringlichkeit der Behandlung zur Schadensabwehr als entscheidendem Kriterium. Die **Dringlichkeit** ist dabei ein Maß für das medizinische Risiko. Sie wird durch die Schwere des potenziellen Schadens und die begrenzte Zeit bis zum Eintreten irreversibler Folgen definiert, wenn der Patient unbehandelt bleibt. Größerer Schaden und kürzere Zeitgrenzen weisen auf eine höhere Dringlichkeit hin. Der gleiche Befund hat bei einem bereits vorher erblindeten Auge nicht immer (Schmerzen, Tumor), aber meist eine ganz andere Relevanz als bei einem sehtüchtigen Auge. Auch hängt die Dringlichkeit der weiteren Versorgung ganz wesentlich davon ab, ob es überhaupt einen sinnvollen therapeutischen Ansatz gibt.

## Bedeutung der Demografie

Versteht man unter **Notfallbehandlungen** akute medizinische Inanspruchnahmen bzw. terminlich nicht vereinbarte Untersuchungen, so ist deren Zahl in den letzten Jahren geradezu dramatisch gestiegen mit – zumindest an Augenkliniken – deutlich verstärkter Inanspruchnahme zu den „Unzeiten“, sprich zu Nachtzeiten und an Wochenenden [2]. Eine ganz wesentliche Rolle für die Zunahme der Notfallbehandlungen spielt die **gesellschaftliche Demografie** mit steigendem Anteil **älterer Menschen**, zeigen doch nicht wenige Notfälle eine deutliche Assoziation mit dem Alter ([3]; **Tab. 1**), während andere Notfallentitäten wie z.B. der akute Keratokonus ihren Häufigkeitsgipfel in der Jugend und dem jüngeren Erwachsenenalter haben. Die durch Personalmangel bzw. Unterfinanzierung verschärften, oft überlangen Wartezeiten in den Notfallambulanzen sind ein wesentliches Momentum für verbal unangemessenes, ja teilweise physisch übergriffiges Verhalten von Patienten sowie von Begleitpersonen gegenüber ärztlichem Assistenzpersonal und Ärzten [4] (Anmerkung: Zur besseren Lesbarkeit wird ausschließlich die männliche Form verwendet, ohne dass irgendeinem Geschlecht

**Tab. 1** Ophthalmologische Notfallsituationen mit deutlicher Altersassoziation [ 2 ]

Ablatio retinae
Feuchte AMD
Zentralarterienverschluss
Zentralvenenverschluss
Okuläres Ischämiesyndrom
Riesenzellarteriitis
Hintere Glaskörperabhebung
Okuläres Pemphigoid
Ulcus corneae
Endotheliale Hornhautdekomensation
Dakryostenose/Dakryozystitis
Akuter Winkelblock
Dekompensiertes PEX-Glaukom
Basaliom und Talgdrüsenkarzinom (Lid)
Ektropium, (spastisches) Entropium
Malignes Aderhautmelanom
Metastasen

Priorität eingeräumt werden soll). „Akut“ muss nicht grundsätzlich „akut eingetreten“ bedeuten, sondern kann – meist wenn das funktionell bessere Auge „aus Versehen“ okkludiert wird – auch „akut bemerkt“ bei länger zurückliegendem Ereignis entsprechen [5].

Einige der genannten Entitäten stellen keine dringlichen Notfälle dar, führen aber zumindest gelegentlich zu Notfallvorstellungen in der Klinik. Gleiches gilt für manche der in **Tab. 3** aufgeführten Erkrankungen.

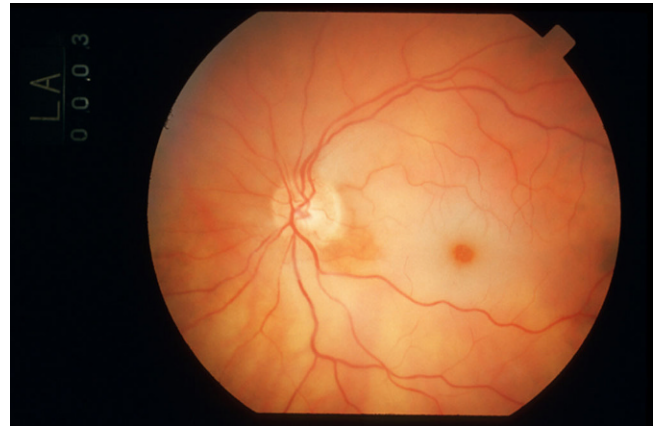
#### ► Merke

**Zahlreiche Notfälle auf dem Gebiet der Augenheilkunde sind mit dem Alter assoziiert und werden deshalb zunehmend häufig beobachtet.**

## Notfälle und „Pseudonotfälle“, Pathogenese und Symptomatologie

Nach klinischer, alltäglicher Erfahrung können **ophthalmologische Notfälle** in 3 Kategorien eingeteilt werden:

1. Echte, objektive ophthalmologische Notfälle, die einer sofortigen, zügigen oder zeitnahen Behandlung bedürfen. Beispiele wären der ZAV (**Abb. 1**; [6]), die Ablatio retinae (**Abb. 2**) oder das Ulcus corneae (**Abb. 3**).
2. Subjektive Notfälle, die für den Laien bedrohlich wirken, aus objektiver ophthalmologischer Sicht aber nicht als Notfälle einzustufen sind. Beispielhaft seien hier das Hyposphagma (**Abb. 4**) und das Sicca-Syndrom genannt. Schmerzhaft, aber visuell in der Regel nicht bedrohliche Situationen, wie z. B. Fremdkörper der Hornhaut, liegen zwischen Kategorie 1 und 2.
3. Weder objektive noch subjektive Notfälle, sondern „Notfälle“, die allein behauptet werden, um sich unter Beugung der Notfallindikation einen früheren Untersuchungstermin zu verschaffen („Wenn ich als Notfall komme, muss mich der Arzt bzw. die Klinik untersuchen“). Der Anteil dieser „Pseudonotfälle“



**Abb. 1 ▲** Akuter ZAV. Der typische „kirschrote Fleck“ der Makula erklärt sich dadurch, dass die Chorioidea im Bereich der Makula, also der verdünnten Retina, innerhalb der weißlichen, ödematösen Netzhaut sichtbar bleibt. Ödem und „kirschroter Fleck“ sind bei ZAV nicht immer evident und verschwinden, wenn vorhanden, nach einiger Zeit wieder. Der akute ZAV ist neben der Verätzung mit höher konzentrierten Agenzien der einzige hyperakute Notfall in der Augenheilkunde [6]. (Universitäts-Augenklinik Tübingen)

mag noch vergleichsweise gering sein, aber es gibt ihn, und es steht zu befürchten, dass er im Zuge der zunehmenden Versorgungsengpässe größer werden wird.

Die Zahl ophthalmologischer Notfälle wurde auf 20 bis 30 pro 1000 Einwohner pro Jahr geschätzt mit deutlichen geografischen Schwankungen [1]. Von allen Patienten, die – auch aus nicht-ophthalmologischen Gründen – eine allgemeine Notfallambulanz aufsuchen, stellen sich 1,5–3% wegen eines Problems an den Augen vor [1, 8]. Bei 13% von diesen wurde die Behandlung als dringlich angesehen, bei 60% als „relativ“ und bei 27% als „nicht dringlich“ [8].

Die Zahl der „Pseudonotfälle“ nimmt angesichts der Kapazitätsengpässe und der damit verbundenen, oft langen Wartezeit bis zu einem elektiven Untersuchungstermin leider deutlich zu. „Pseudonotfälle“ sind insofern problematisch, als sie die Wartezeiten für terminierte Patienten selbst bei Einplanung von „freien Notfallfenstern“ u. U. erheblich verlängern und sie Patienten mit z. T. hochkomplexen Krankheitsbildern notwendige ärztliche Zeit nehmen. Asymptomatische Zufallsbefunde, wie z. B. die CHRPE (**Abb. 5**), das Melanozytom der Papille, die Blessig-Iwanoff-Zysten der peripheren Netzhaut (Robert Blessig [1830–1878], Alexander Iwanoff [1836–1880]) und die Retinoschisis stellen, auch wenn sie bedrohlich wirken und eine weitere Abklärung wünschenswert erscheinen lassen mögen, keine unmittelbaren Notfallsituationen dar.

Akutmedizinisch sind des Weiteren ophthalmologische Befunde zu berücksichtigen, die für sich keinen ophthalmologischen Notfall darstellen, wohl aber auf eine **systemische Notfallsituation** hindeuten. Beispiele sind die diffuse Konjunktivitis im Rahmen des Kawasaki-Syndroms, akute Diplopie und Anisokorie, Fundusveränderungen und Papillenödem bei stark erhöhtem Blutdruck sowie Netzhautblutungen bei einem somnolenten Säugling (**Abb. 6**; [9, 10]). Auf diese systemischen Notfallsituationen soll an dieser Stelle

nur am Rande eingegangen werden. Sie wären separat zu bearbeiten.

Ophthalmologische Notfälle resultieren aus den folgenden Symptomen und Befunden:

1. Verlust von visueller Funktion (Visusminderung, GF-Defekte/Wahrnehmung eines Schattens wie z. B. bei Ablatio retinae, Diplopie),
2. Schmerzen/Missempfindung,
3. Veränderungen des normalen Aspektes (z. B. „rotes Auge“, umschriebene Vermehrung oder Verminderung von Gewebe).

► **Merke**

Verlust von Funktion sowie Schmerzen sind als Gründe für ophthalmologische Notfallsituationen führend.

**Pathogenetisch** haben augenärztliche Notfälle sowohl exogene (Verletzungen) als auch endogene Ursachen. Zuzuordnen sind sie weit überwiegend den Bereichen

- Trauma,
- Entzündungen/Infektionen,
- retinale Gefäßprozesse,
- retinale Foramenbildung/Ablatio retinae,
- akute Trübungen der brechenden Medien.

Traumata und entzündliche/infektiöse Prozesse sind dabei zahlenmäßig deutlich führend [11, 12]. Strukturell überwiegen konjunktivale und korneale Prozesse [12, 13]. Rechtes und linkes Auge sind bei Patienten in der Notfallsprechstunde eines tertiären Zentrums ungefähr gleich häufig betroffen [12]. Etwa 20% der ophthalmologischen Notfallpatienten weisen einen bilateralen Befund auf [12].

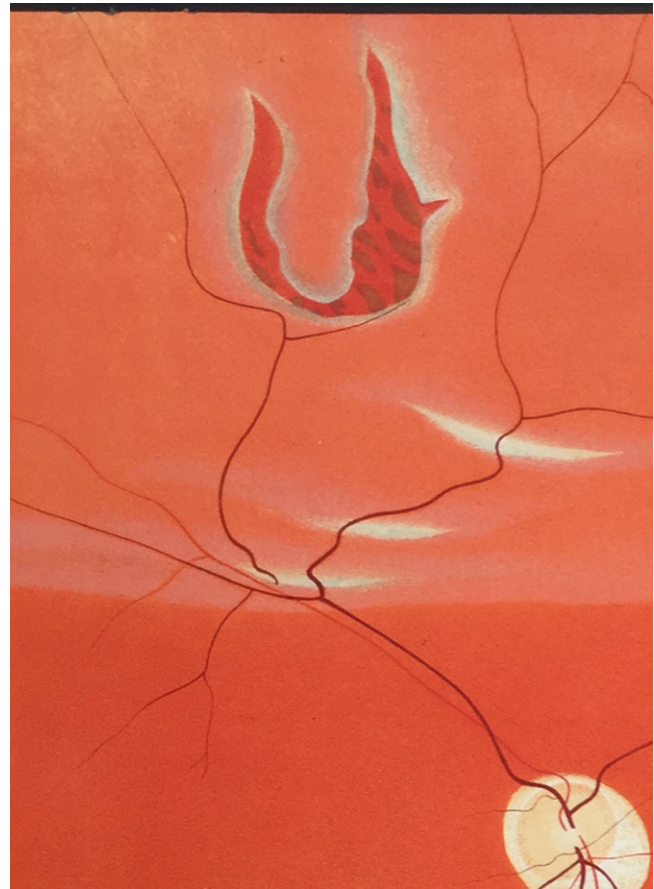Das RCO hat eine Liste mit 10 **Symptomkonstellationen** entwickelt, die auch für Patienten nachvollziehbar sind und Anlass für eine zügige Untersuchung geben sollten (Tab. 2; [1]). Die Liste erfasst vielleicht nicht alle relevanten Notfallsituationen, ist aber orientierend durchaus hilfreich.

► **Merke**

Das RCO hat 10 Symptomkonstellationen vorgeschlagen, die es den Patienten selbst ermöglichen, die Dringlichkeit der ophthalmologischen Versorgung abzuschätzen.

### Ophthalmologische Notfallsituationen: Basisdiagnostik und Herausforderungen

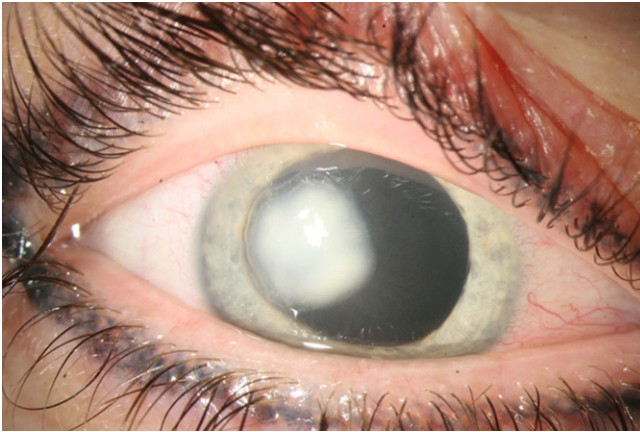
Die ophthalmologischen Notfälle umfassen das gesamte Gebiet der Augenheilkunde, gehen also über das reine „Spezialistentum“ weit hinaus. Damit erfordern sie breite Kenntnisse, die sich aus einer fundierten Ausbildung ergeben, sowie eine hohe Verantwortungsbereitschaft gepaart mit „guten Nerven“ und „überlegter Gelassenheit“. Niedergelassene Augenärzte fürchten aus guten, nachvollziehbaren Gründen – Stichwort „**defensive Medizin**“ –, u. U. in Haftung genommen zu werden, und sind deshalb nicht selten erleichtert, wenn sie die Verantwortung an eine „letzte Instanz“, sprich in den meisten Fällen eine Augenklinik, delegieren



**Abb. 2** ▲ Ablatio retinae durch Hufeisenforamen bei 12 Uhr. Da die subretinale Flüssigkeit bei aufrechter Körperhaltung durch die Schwerkraft leichter nach unten sackt als sie nach oben aufsteigt, führen superiore Löcher schneller zur Ablösung als inferiore. Schnelles Handeln ist insbesondere dann erforderlich, wenn die Ablatio die Makula zu erfassen droht. Das Bild entstammt dem „Atlas d’ophtalmoscopie“ von Richard Liebreich (1830–1917). Liebreich, Schüler Albrecht von Graefes (1828–1870), war maßgeblicher Entwickler der Fundusfotografie. Als der Atlas 1863 erschien, ging man noch davon aus, dass das Netzhautforamen Folge, aber nicht Ursache der Ablatio ist [7]

können. Notfallbehandlung ist „Weichenstellung“, die ohne „allgemeine Augenuntersuchung“ auf die akute Symptomatik fokussiert, dabei aber nicht selten weitere, elektive Diagnostik im weiteren Verlauf erfordert. Die **Basisdiagnostik** jeder Notfalluntersuchung umfasst neben der Erhebung der Anamnese die (grobe) Prüfung der Sehschärfe, die Spaltlampenmikroskopie des vorderen Augenabschnitts sowie die Spiegelung des zentralen Augenhintergrunds. Weitere Diagnostik wie die Tonometrie, die Prüfung der Motilität, des RAPD und die Fundoskopie in medikamentöser Mydriasis sind nach Anamnese, Symptomatik und Befund durchzuführen. Die Prüfung des Visus ist bei offensichtlichen ophthalmologischen Bagatellen, wie z. B. einem subtarsalen Fremdkörper, insbesondere bei voller Notfallsprechstunde vielleicht nicht zwingend, wird aber üblicherweise empfohlen [15]. Es gilt in jedem Fall immer die Reihenfolge Schauen – Überlegen – Handeln, aber nicht umgekehrt.

Die notfallmäßige „**Selbstvorstellung**“ ophthalmologischer Patienten wird sich nie ganz vermeiden lassen. Die Aufklärung der Bevölkerung über die Erkennung bedrohlicher Symptome könnte



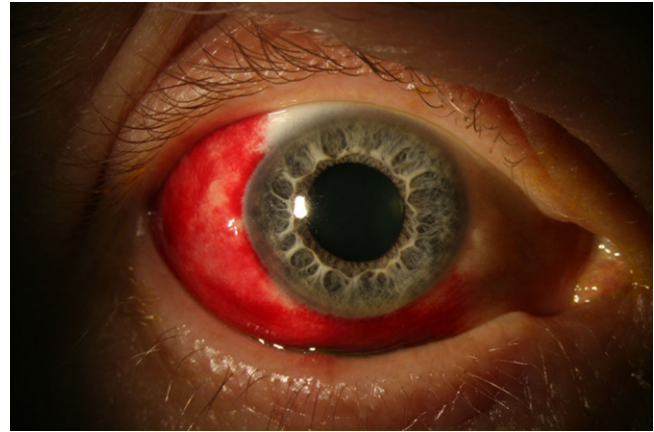
**Abb. 3 ▲** Bakterieller Hornhautulkus bei einem jungen Kontaktlinsenträger mit nur geringer konjunktivaler Injektion. Hornhautulzera haben 2 Häufigkeitsgipfel: in der Jugend durch das Tragen von Kontaktlinsen und v. a. im Senium durch Abnahme der Hornhautsensibilität, verminderten Lidschlag, verminderte Tränenflüssigkeit und ein Erregerreservoir in den ableitenden Tränenwegen. Bakterielle Ulzera sind üblicherweise schneller progredient und daher dringendere Notfälle als mykotische oder parasitäre Geschwüre. (Universitäts-Augenklinik Tübingen)

hilfreich sein, trägt aber langfristig nur Früchte, wenn sie ständig wiederholt wird. Ziel aller Ophthalmologen sollte es sein, unplanmäßige Vorstellungen soweit wie möglich in ggf. kurzfristig geplante Vorstellungen zu transformieren, um den Betrieb in den Notfallambulanzen etwas zu „glätten“. Da die Patienten mit dieser Zeitschrift nicht adressiert werden, richtet sich dieser Beitrag in allererster Linie an niedergelassene Kollegen.

### Ophthalmologische Notfälle im klinischen Alltag: Dringlichkeit und Risikoabschätzung

Die **Tab. 3** möchte Richtwerte an die Hand geben, wie dringlich bestimmte ophthalmologische Entitäten zu behandeln und ggf. weiterzuleiten sind. Die Autoren haben sich untereinander auf die genannten Zeiträume verständigt – wohlwissend, dass sie diskutabel und flexibel zu handhaben sind. Von **Richtwerten** kann und muss im Einzelfall abgewichen werden. Auch wird im Zuge der Notfallversorgung nicht immer eine eindeutige Diagnose zu stellen sein, was dann zu einer frühzeitigeren als eigentlich erforderlichen Vorstellung in einer weiterführenden Institution Anlass geben kann.

Zusammenfassende Darstellungen über die Dringlichkeit ophthalmologischer Notfälle gibt es so gut wie nicht. Im Vereinigten Königreich hat das Royal College of Ophthalmology (RCO) im Jahr 2020 eine Richtlinie zur „Emergency Eye Care“ erlassen, an der sich die Autoren orientiert haben [1]. Längerfristiges Ziel könnte, ja sollte es sein, innerhalb von DOG und BVA ein Konsensuspapier darüber zu formulieren, wie schnell bestimmte Krankheitsbilder idealerweise, aber unter Berücksichtigung der vorhandenen Kapazitäten und patientenseitiger Einschränkungen einer weiterführenden Diagnostik bzw. Therapie zugeführt werden sollten. Dies wäre ein wichtiger Meilenstein für die Operationalisierung neuer **Triage-Methoden** und würde dazu beitragen, die Notfallversorgung in der deutschen Augenheilkunde zukunftsfähig zu machen.



**Abb. 4 ▲** Typisches, spontan aufgetretenes Hyposphagma. Aufgrund des auffälligen und daher besorgniserregenden Befundes stellen sich entsprechende Patienten trotz fehlenden Visusverlusts und rein ophthalmologisch gegebener Harmlosigkeit typischerweise als Notfall vor. Subjektiver, aber kein objektiver ophthalmologischer Notfall! (Universitäts-Augenklinik Tübingen)

Die meisten der in der Praxis vorkommenden ophthalmologischen Notfälle sind glücklicherweise leichter Natur, „vor Ort“ beherrschbar und benötigen keine Überweisung [1, 13]. Die häufigsten sind in **Tab. 4** aufgeführt.

### Notfälle in den verschiedenen ophthalmologischen Subdisziplinen

Nachfolgend sollen wichtige Notfallsituationen aus den verschiedenen ophthalmologischen Subdisziplinen beleuchtet werden. Angesichts des vorgegebenen Rahmens ist nur eine eingeschränkte Betrachtung möglich.

#### Strabismus

Im **Kindesalter** stehen die **Diplopie** nach Kopftrauma oder hohem Fieber (akut, meist spontane Remission), durch dekompensierende Phorie (langsam zeitweise auftretend) und das normosensorische Spätschielen im Vordergrund [16]. Das **normosensorische Spätschielen** tritt meist im 3. oder 4. Lebensjahr akut ohne erkennbare okuläre oder neurologische Ursache auf, nachdem ein beidäugiges Sehen bereits entwickelt ist. Es zeigt sich meist ein Innenschielen, die Motilität ist frei. Das Schielen wird symptomatisch durch Doppelbilder/Zukneifen eines Auges und/oder ungeschicktes Verhalten. Bei Trauma oder allgemeinen Symptomen (z. B. Kopfschmerzen, Ataxie) sollte immer eine kinderneurologische Mitbeurteilung (ZNS-Erkrankung) erfolgen. Da ein dauerhafter Verlust des Stereosehens und eine Amblyopie drohen, ist neben einer raschen Refraktionsbestimmung (Ausschluss akkommodative Esotropie bei unerkannter Hyperopie) ein zügiger Ausgleich mit Prismen (Prismenfolie) und im Verlauf eine Augenmuskeloperation indiziert. Gegebenenfalls ist zusätzlich eine Amblyopietherapie erforderlich.



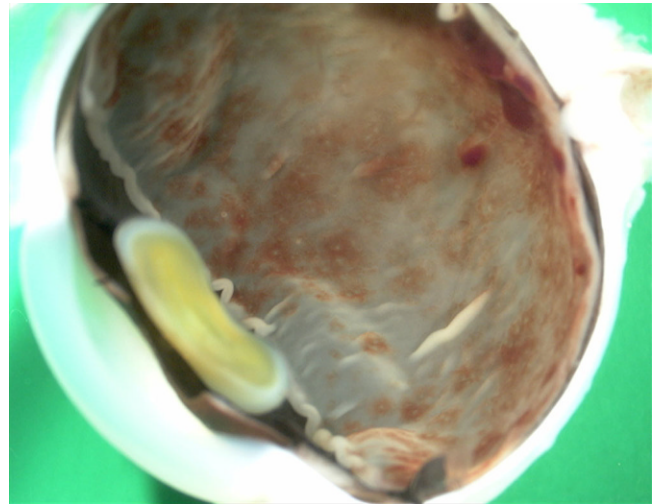
**Abb. 5 ▲** Kongenitale Hypertrophie des retinalen Pigmentepithels (CHRPE) in der mittleren Fundusperipherie. Typisch sind die fehlende Prominenz, die scharfe Begrenzung und der weißliche „Halo“ am Rand. Ein Risiko für eine maligne Entartung besteht nicht. Asymptomatische Zufallsbefunde wie hier die CHRPE stellen, selbst wenn ein Aderhautmelanom differenzialdiagnostisch in Betracht kommen könnte, keine Notfallsituation dar, können aber u. U. elektiv weiter abgeklärt werden. (Universitäts-Augenklinik Tübingen)

Im **Erwachsenenalter** können erworbene akute Ereignisse zu **Augenbewegungsstörungen** und störender Diplopie führen [16]. Neben stumpfen/scharfen Orbitatraumata (Muskelschwelung, sehr selten Muskelabriss) handelt es sich hierbei meist um nichtinfektiöse entzündliche Prozesse der Augenmuskeln (okuläre Myositis, endokrine Orbitopathie) und/oder des orbitalen Gewebes (idiopathische entzündliche Orbitopathie mit Bewegungsschmerz, konjunktivale Injektion) sowie um isolierte oder kombinierte Paresen der Hirnnerven III, IV und VI.

Bei diesen Notfällen geht es in erster Linie darum, eine möglicherweise lebensgefährdende (z. B. NIII-Parese und Aneurysma der A. communicans posterior) oder visusbedrohende Ursache (komprimierende Läsion im Bereich der Orbitaspitze/Fissura orbitalis superior/Sinus cavernosus) rasch zu diagnostizieren und ggf. fachspezifisch zu behandeln (u. a. sofortiges Coiling/Clipping eines Aneurysmas, knöcherner Dekompression der Orbita und hoch dosierte systemische Kortikosteroidgabe bei endokriner Orbitopathie mit Visusabfall oder bei schmerzhaften idiopathischen Entzündungen n. A. GPA, Sarkoidose etc., ggf. Prismen, Okklusion eines Auges bei Sturzgefahr).

### Orbitale und palpebrale Prozesse, Prozesse der Tränenwege

Der dringlichste periokuläre Notfall ist die **infektiöse Orbitaphlegmone**, die am häufigsten im Rahmen einer akuten Sinusitis auftritt. Hier ist es wichtig, auf die orbitalen Zeichen – Visusminderung, Bindehautchemosis, ggf. Exophthalmus, RAPD, Motilitätseinschränkungen – zu achten, um rasch zwischen einem prä- und einem postseptalen Prozess unterscheiden zu können. Letzterer bedarf einer zügigen Bildgebung und einer fachgerechten Behandlung. Da **Lidphlegmonen** ihren Ursprung nicht selten ebenfalls in einer



**Abb. 6 ▲** Diffuse, über die ganze Netzhaut verteilte Netzhautblutungen nach AHT/STS. Das Auge wurde postmortal ophthalmopathologisch untersucht. Werden derartige Blutungen bei einem somnolenten Säugling oder Kleinkind fundoskopisch festgestellt, sollte, falls noch nicht geschehen, notfallmäßig eine CT zum Ausschluss intrakranieller Blutungen veranlasst werden [9, 10]. (Universitäts-Augenklinik Tübingen)

akuten Sinusitis haben, sollten diese spätestens innerhalb von 2 bis 3 Tagen gesehen werden.

Aufgrund der delikaten Struktur der **Lidhaut** kommt es vergleichsweise schnell zu Schwellungen, die oft allergischer Natur sind und v. a. bei Kindern für die Eltern oft besorgniserregend wirken und deshalb zur Notfallvorstellung führen. **Allergische Schwellungen** sind meist flüchtig und harmlos, jedoch ist an die Möglichkeit des begleitenden Glottisödems zu denken.

**Lidfehlstellungen** und **traumatische Lidläsionen** stellen relative Notfallsituationen dar. Das spastische Entropium ist der „dringlichste“ Notfall, da eine Trichiasis zu kornealen Komplikationen führen kann. Auch der Lagophthalmus bei Fazialisparese sollte in diesem Zusammenhang erwähnt werden, da sich bei diesem eine expositionelle Keratitis entwickeln kann.

**Lidtumoren** lassen sich meist gut anhand des klinischen Bildes einordnen. Unklare Befunde mit schneller Größenzunahme (innerhalb Wochen), Blutungen oder Gewebedestruktion sollten zügig bioptisch abgeklärt und entsprechend behandelt werden.

Bei den Entzündungen der ableitenden **Tränenwege** (Kanalkulitis, Dakryozystitis) besteht in der Regel keine Gefahr für die Augenfunktion. In der Hälfte der Fälle bedarf die Dakryozystitis jedoch einer intravenösen Antibiotikatherapie und im Verlauf einer operativen Versorgung der sie hervorrufenden postsakkalen Stenose.

Ein **absolutes Notfallereignis** stellt ein abgerissenes Ober- und/oder Unterlid dar, weil dadurch der Schutz des Bulbus entfällt und die Blutversorgung des abgetrennten Teils des Lids nicht mehr gewährleistet ist. Solange die Blutversorgung gegeben ist, können Lid- und Tränenwegsverletzungen innerhalb von 2 bis 3 Tagen versorgt werden.

Tab. 2 Ophthalmologische Symptomkonstellationen, die auf eine Notfallsituation hindeuten und eine zügige augenärztliche Hilfe erfordern [ . ]	
1.	Verletzung durch chemische Agenzien
2.	Penetrierende (und perforierende) Augenverletzung sowie Lidlazeration (wegen der Möglichkeit der zusätzlichen Bulbusbeteiligung)
3.	Erhebliche Schmerzen oder Visusverlust innerhalb einer Woche nach intraokularer Chirurgie oder IVOM (wegen der Möglichkeit der Endophthalmitis; die Endophthalmitisfrequenz nach IVOM ist mit 0,02 % allerdings sehr gering [14])
4.	Akute Diplopie (wegen der Möglichkeit eines intrakraniellen Prozesses)
5.	Akuter, schmerzhafter Visusverlust (z. B. bei akutem Winkelblock, Ulcus corneae oder Arteriitis temporalis)
6.	Akuter, schmerzloser Visusverlust (z. B. bei ZAV oder Ablatio retinae)
7.	Schmerzhafter Visusverlust bei einem Kontaktlinsenträger (wegen der Möglichkeit des Hornhautulkus)
8.	Schmerzhafter Visusverlust nach Glaukomchirurgie oder Keratoplastik zu jeder Zeit (z.B. wegen der Möglichkeit der immunologischen Transplantatreaktion)
9.	Lidschwellung mit Eiterfluss (wegen der Möglichkeit der Orbitaphlegmone)
10.	Augenschmerzen mit Verunmöglichung des nächtlichen Einschlafens (wegen der Möglichkeit der Skleritis)

## Konjunktivale und sklerale Prozesse

Das „rote Auge“ ist wohl das häufigste Notfallsymptom auf augenärztlichem Fachgebiet. Es entsteht in der Regel dadurch, dass sich die konjunktivalen Gefäße erweitern und so vor dem Hintergrund der weißen Sklera sichtbar werden, was zumeist im Rahmen von **Entzündungen** passiert („Rubor“). Ist bei diffuser konjunktivaler Rötung der Visus (subjektiv) nicht vermindert, die Hornhaut unauffällig, besteht Isokorie und reagieren die Pupillen gut auf direkten Lichteinfall, kann bis auf Weiteres von einer isolierten Bindehautentzündung, die oft spontan und in der Regel folgenlos abheilt, ausgegangen werden. Mit bestimmten Algorithmen können über die reine Konjunktivitis hinausgehende „rote Augen“ auch von Nicht-Ophthalmologen in mehr als 70 % der Fälle richtig erkannt werden [17].

Bindehaut und Hornhaut bilden eine funktionelle Einheit. Deshalb können konjunktivale Prozesse grundsätzlich zu **kornealen Problemen** führen. Während solche z.B. im Rahmen der Keratoconjunctivitis vernalis und beim okulären Pemphigoid chronisch verlaufen und zumeist keinen Notfall darstellen, besteht bei der durch Gonokokken bedingten Konjunktivitis die Gefahr der schnellen kornealen Geschwürbildung, da die Bakterien auch das intakte Hornhautepithel gut zu penetrieren vermögen. Die heute seltene, aber wieder häufiger werdende **Gonoblenorrhö** erfordert daher die zügige Vorstellung in einer Augenklinik ([18, 19]; **Abb. 7**).

### ► Merke

Bei starkem Eiterfluss aus dem Bindehautsack sollte an die Gonoblenorrhö gedacht werden.

Ein „rotes Auge“ nach Keratoplastik ist bis zum Beweis des Gegenteils als **immunologische Transplantatreaktion** zu betrachten. Die oft selbstlimitierende Episkleritis verläuft in der Regel chronisch und macht eine schnelle Klinikvorstellung üblicherweise entbehrlich. Die **Skleritis** hingegen ist meist deutlich schmerzhafter und birgt prinzipiell die Gefahr der Skleraperforation in sich. Sie führt deswegen deutlich häufiger zu Notfallvorstellungen in der Klinik.

## Korneale Prozesse

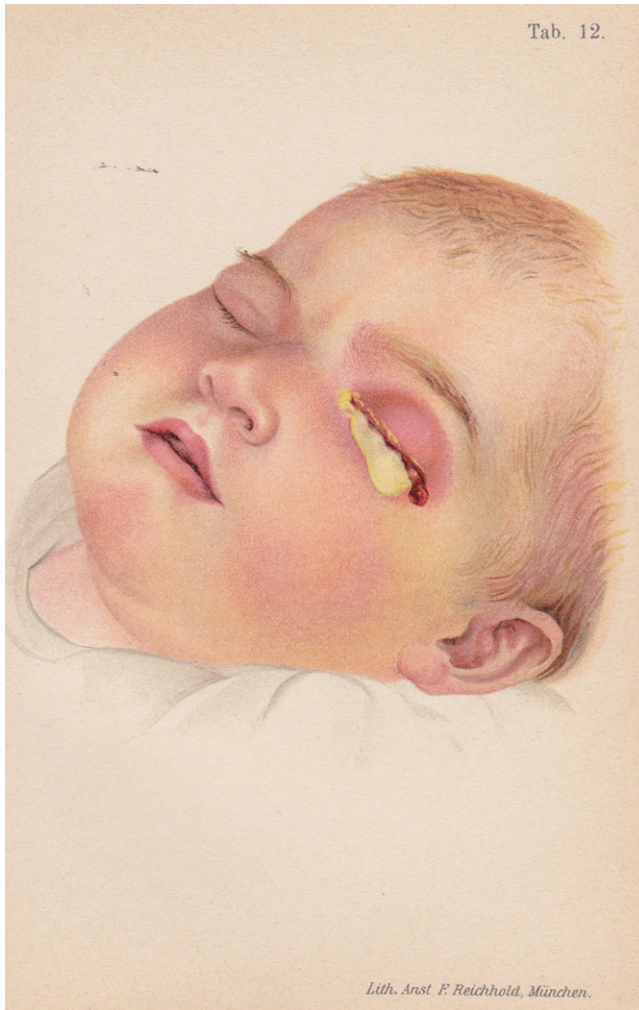Die Hornhaut ist, um das Aufbrechen des Tränenfilms erkennen und einen reflektorischen Lidschlag auslösen zu können, das wahrscheinlich am dichtesten von sensiblen Nervenfasern durchsetzte Gewebe des menschlichen Körpers [20]. **Schmerzen** und **reflektorische Epiphora** sind daher typische Symptome des kornealen Notfalls, können allerdings auch durch Mikroerosionen im Rahmen chronischer Prozesse wie Hornhautödem oder HD auftreten. Glücklicherweise können die meisten der akuten Hornhautprobleme in der Praxis gelöst werden (**Tab. 4**).

Fehlt das Epithel, ist die Bowman-Schicht destruiert und das Stroma mehr oder weniger aufgelöst, liegt ein **Ulkus** vor, das je nach Ursache eine schnellere oder langsamere Progredienz aufweist. Weniger schnell progredient sind üblicherweise neurotrophe Ulzera, atopische Ulzera und herpetische Ulzera, schneller progredient Ulzera im Rahmen der PCP, bei Vitamin-A-Mangel und bei (in der Regel mit leukozytärem Infiltrat einhergehender) erregerbeförderter Keratitis, wobei bakterielle Entzündungen im Allgemeinen – das aber in Abhängigkeit vom Erreger – schneller voranschreiten als mykotische oder parasitäre (**Abb. 3**). Korneale Ulzera stellen keine ganz akuten, zwingend noch am gleichen Tag klinisch zu versorgenden, wohl aber wegen der Möglichkeit der Hornhautperforation dringlichere Notfälle dar.

## Vorderkammer

Die aufgehobene Vorderkammer stellt einen **akuten Notfall** dar, ist sie doch sehr oft mit einem deutlich erhöhten Augendruck und einem malignen Glaukom assoziiert. Bei längerfristigem Vorderkammerverlust ist mit persistierenden vorderen Synechien, einem sekundären Winkelblock und einer Kompromittierung des Hornhautendothels zu rechnen.

Ein **Hyphäma** kann verschiedene Ursachen wie eine vorausgegangene Kontusion, einen Tumor, wie z.B. ein juveniles Xanthogranulom, oder ein UGH-S bei dislozierter Kunstlinse haben. Der episklerale Venendruck wird mit etwa 6 mmHg angegeben. Liegt der Augendruck unter 6 mmHg wie nicht selten nach einer fistulierenden Glaukomoperation, kann es zum retrograden Einstrom von Blut in die Vorderkammer kommen. Hyphämata resorbieren sich meist spontan. Sie stellen im Allgemeinen keinen



**Abb. 7** ▲ Gonoblenorrhö bei einem Säugling. Massive Eitersekretion aus dem Bindehautsack. Erblindungsgefahr durch korneale Geschwürbildung! (Aus [18])

sofortigen Notfall dar. Persistieren sie, kann es insbesondere bei erhöhtem Augendruck zu einer Hämatokornea kommen [21]. Bei für mehr als 3 bis 5 Tage bestehendem Hyphäma ist deshalb eine Vorderkammerspülung (mit der Gefahr der Nachblutung) zu überlegen.

Ein Tyndall-Effekt und Zellen in der Vorderkammer mit der Ausbildung eines **Hypopyons** als Maximalvariante sind Ausdruck einer erregungsbedingten oder sterilen Entzündung bzw. einer „**Pseudouveitis**“, wie sie z. B. beim UGH-Syndrom, einem PEX-Syndrom, einem OIS oder einem intraokularen Tumor auftreten kann. Liegt nach einer kürzlich vorausgegangenen, intraokularen Operation ein Hypopyon vor, besteht der dringende Verdacht auf eine infektiöse Endophthalmitis, der eine unverzügliche Klinikvorstellung erfordert.

### Lentogene Prozesse

Die Linse besitzt keine (sensiblen) Nervenfasern und ist deshalb niemals direkt schmerzverursachend. Sie kann also höchstens indirekt, z. B. durch phakolytische Entzündung oder durch Druckerhöhung

nach (sehr seltener) Luxation in die Vorderkammer (**Abb. 8**) Schmerzen hervorrufen und dann dringendere Intervention erfordern. Eine komplette Luxation einer natürlichen Linse mit intakter Kapsel oder einer Kunstlinse in den Glaskörperraum stellt nur einen „**elektiven Notfall**“ dar, werden beide Situationen doch oft erstaunlich gut auch über einen längeren Zeitraum vom Auge vertragen [22]. Gleiches gilt erst recht für Linsen- und Kunstlinsensubluxationen.

Eine **Katarakt** stellt selbst bei schneller Progredienz, wie sie z. B. bei OIS [23] und BDUMP [24] zu beobachten ist, niemals einen Notfall dar. Einzige Ausnahme ist vielleicht die schnell quellende Linse bei eröffneter Kapsel. Ist bei fehlendem Funduseinblick eine akute Pathologie am Augenhintergrund zu vermuten, ergibt sich die Indikation zur zügigen Kataraktextraktion aus einem extralentalen Notfall.

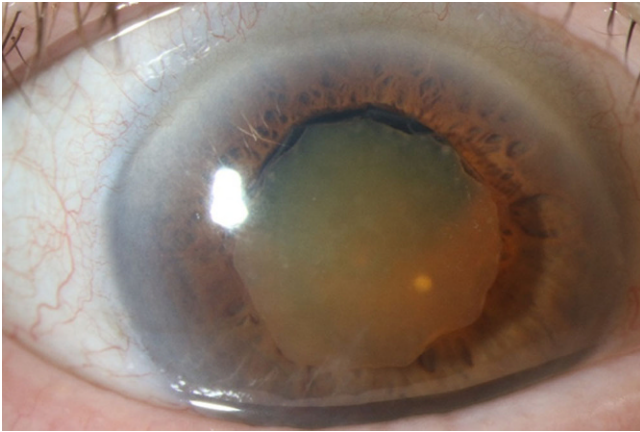Dringender Handlungsbedarf besteht bei einer **Kapselsackinfektion**. Wird nach Phakoemulsifikation eine deutlich vom Zielwert abweichende Refraktion festgestellt und wünscht der Patient eine operative Korrektur, stellt dieses einen „relativen Notfall“ dar, da sich der IOL-Austausch meist umso einfacher bewerkstelligen lässt, je früher er vorgenommen wird.

### Rhegmatogene Netzhautablösung

Die rhegmatogene Netzhautablösung (RRD) ist ein akuter augenärztlicher Notfall, der **sofortiges Handeln** erfordert. Ohne zeitnahe Behandlung führt die Unterbrechung der Nährstoffversorgung zur irreversiblen Schädigung der Sehzellen und in fast allen Fällen zur Erblindung des betroffenen Auges.

Die Dringlichkeit der operativen Versorgung hängt maßgeblich von der Beteiligung der Fovea ab. Es lässt sich die Makula-on von einer Makula-off-Ablösung unterscheiden. Bei der **Makula-on-Ablösung** (Fovea noch anliegend) ist das oberste Ziel, die Ausdehnung der Ablösung auf die Fovea zu verhindern. Die Makula-on-Ablösung sollte daher mit hoher Priorität behandelt werden. Ein gewisser zusätzlicher Vorteil der Versorgung innerhalb von 24 h nach Vorstellung wurde vermutet [25], konnte aber bisher nicht eindeutig bewiesen werden [26]. Bei der **Makula-off-Ablösung** (Fovea bereits abgehoben) hängt die Prognose von der Dauer der Abhebung ab. Studien zeigen, dass eine operative Versorgung innerhalb von 48–72 h nach Symptombeginn mit einer deutlich besseren funktionellen Prognose einhergeht. Die biologische Grundlage dafür ist, dass ein Photorezeptorschaden ab 24 h eintritt und nach 2 bis 3 Tagen seinen Höhepunkt erreicht [27]. Eine verzögerte Operation ist dann vertretbar, wenn dadurch bessere organisatorische oder personelle Voraussetzungen geschaffen werden. Insbesondere bei Makula-off-Ablösungen kann die Qualität des Eingriffs durch ein erfahrenes Team wichtiger sein als eine Zeitersparnis innerhalb des 72-h-Fensters. Eine solche **strategische Verzögerung** kann das anatomische Ergebnis maximieren und somit das Patientenwohl verbessern.

Neben dem Makulastatus beeinflussen weitere klinische und morphologische Faktoren sowohl die Geschwindigkeit der Ablösung als auch das postoperative Ergebnis: Lokalisation und Morphologie, Zustand nach Vitrektomie sowie OCT-basierte Biomarker. Eine Ablösung im temporal-superioren Quadranten ist ein signifikanter Risikofaktor für eine schnelle **Progression**. Die Schwerkraft



**Abb. 8** ▲ Linsluxation in die Vorderkammer nach Bulbuskontusion. Neben einer Schädigung des Hornhautendothels droht eine massive Steigerung des IOD durch einen Pupillarblock. (Universitäts-Augenklinik Tübingen)

verlagert die Flüssigkeit über den Netzhautriss schnell nach unten in Richtung der Fovea ([7]; **Abb. 2**). Ein „hochblasiges“ Erscheinungsbild deutet ebenfalls auf eine akute, schnell fortschreitende Ablösung hin. Im Gegensatz dazu weisen eine inferiore Lokalisation, flache Ablösungen oder chronische Befunde wie subretinale Stränge auf einen weniger akuten Verlauf hin. Augen, die bereits eine Vitrektomie hatten, sind einem erhöhten Risiko für eine schnelle Progression ausgesetzt. Das Fehlen des Glaskörpergels verändert die Dynamik der Flüssigkeitsverlagerung im Auge, was eine schnelle Makulabeteiligung begünstigt. Auch hat die **optische Kohärenztomographie** (OCT) die Prognoseeinschätzung revolutioniert. Die Integrität der Photorezeptorschichten (insbesondere der Ellipsoidzone) und die Höhe der fovealen Ablösung gelten als die stärksten prädiktiven Marker für den postoperativen Visus. Ein intakter Zustand dieser Schichten korreliert signifikant mit besseren Ergebnissen.

Zwischen Diagnose und Operation können **konservative Maßnahmen** die Progression der Ablösung verlangsamen. Die wichtigste Empfehlung ist dabei die Vermeidung von Blickbewegungen, da diese die Flüssigkeit im Auge in Bewegung setzen und die Progression beschleunigen. Eine spezifische Lagerung ist dabei laut aktuellen Studien weniger entscheidend [28]. Dennoch ist es zu empfehlen, die Patienten auf der Seite des Foramens zu lagern [29]. Die **operative Behandlung** ist der einzige Weg, die Netzhaut wieder anzulegen. Die Standardverfahren sind die episklerale Buckelchirurgie und die Vitrektomie mit Gastamponade. Der anatomische Erfolg, also die Wiederanlegung der Netzhaut, ist mit 90–95% sehr hoch. Trotzdem erreicht die Sehschärfe oft nicht das präoperative Niveau, wenn die Makula betroffen war. Die **Langzeitprognose** ist jedoch ermutigend: Große Kohortenstudien zeigen, dass sich die Sehschärfe auch noch Jahre nach der Operation signifikant verbessern kann [30].

Zusammenfassend lässt sich sagen: Neuere Forschungen zeigen, dass es für die Vorhersage des Behandlungserfolgs entscheidend ist, zwischen Makula-on und Makula-off Netzhautablösungen zu unterscheiden und dabei auch die Lokalisation der Ablösung und den Zustand nach einer Vitrektomie zu berücksichtigen und die

Behandlungsstrategie entsprechend anzupassen, wobei organisatorische Faktoren mit bedacht werden müssen.

## Prozesse am N. opticus und der Sehbahn

Der dringlichste **neuroophthalmologische Notfall** stellt eine **AION** im Rahmen einer **Riesenzellarteriitis** dar, denn sie birgt ein beidseitiges Erblindungsrisiko innerhalb kürzester Zeit. Die Anamnese einer plötzlichen schmerzlosen Visusminderung in Kombination mit einem RAPD und dem charakteristischen fundoskopischen Bild eines Papillenödems bei einem älteren Patienten lässt die Verdachtsdiagnose einer AION zügig stellen. Zeichen einer arteritischen Genese (im Gegensatz zur nichtarteritischen AION) stellt dabei eine zirkuläre, blasse Papillenschwellung bei oftmals massiver Visusminderung bis hin zu fehlender Lichtscheinwahrnehmung dar. Unabdingbar sind bei jedem Verdacht auf AION eine entsprechende Anamnese und klinische Untersuchung auf **Arteriitis-Zeichen**: neuartige Kopfschmerzen, Schläfen-, Kau- oder Kämmschmerzen, ungewollter Gewichtsverlust, Nachtschweiß, Verhärtung und/oder Druckdolenz der Temporalarterien sowie die laborchemische Erhöhung der Entzündungswerte (CRP und BSG), wobei diese in seltenen Fällen auch fehlen können. Bei v. a. **Arteriitis temporalis** ist die direkte Gabe von hoch dosierten Steroiden erforderlich und die unmittelbare Weiterleitung an eine Augenklinik zur weiterführenden Diagnostik und Therapie bzw. bei v. a. Arteriitis temporalis ohne Augenbeteiligung an ein rheumatologisches Zentrum. Im Gegensatz dazu stellt die **nichtarteritische AION** keinen Notfall dar, der einer unmittelbaren Versorgung zugeführt werden müsste. Es besteht auch kein erhöhtes Schlaganfallrisiko. Eine ambulante Abklärung der Risikofaktoren über den behandelnden Hausarzt (und hier v. a. das Schlafapnoesyndrom) ist ausreichend.

### ► Merke

**Der dringlichste neuroophthalmologische Notfall ist die arteriitische AION.**

**Stauungspapillen** – also Papillenschwellungen aufgrund einer intrakraniellen Drucksteigerung – sind in der Regel nicht akut bedrohlich für das Sehen und mit einem guten Visus assoziiert – die Sehnerven halten dem Druck einige Zeit stand. Statt einer überstürzten notfallmäßigen Vorstellung am Abend oder gar in der Nacht ist daher eine Vorstellung im Regelbetrieb zielführender, um dann auch die entsprechende bildgebende Diagnostik veranlassen zu können (Ausnahme: starke Kopfschmerzen oder neurologische Auffälligkeiten; dann direkte Weiterleitung in die nächstgelegene Neurologie). Gleiches gilt für die **Optikusneuritis**; hier sollte innerhalb der nächsten Tage abgeklärt werden.

Anders verhält es sich bei v. a. neu aufgetretene **homonyme Gesichtsfelddefekte**. Hier ist die sofortige Weiterleitung an die nächstgelegene Stroke Unit indiziert, und ein unnötiger Umweg über eine Augenklinik sollte vermieden werden. Im Hinblick auf eine mögliche Lysetherapie bedeutet Zeit Hirn und damit Lebensqualität!

<b>Tab. 3</b> Dringlichkeit der weiteren Abklärung/Therapie bei wichtigen ophthalmologischen Erkrankungen ohne Anspruch auf Vollständigkeit. Sofern möglich gilt „je früher umso besser“.		
Erkrankung/Symptom	Weitere Abklärung/Therapie bevorzugt	Therapeutische Erstintervention
<i>Sofort/unverzöglich/am gleichen Tag</i>		
Zentralarterienverschluss	Nach Anamnese und Befund, Weiterleitung an Stroke Unit	
Verätzung Grad 3 und mehr	Spülung zwecks Verdünnung des schädigenden Agens	
AION, arteriitisch	Kortikosteroide hoch dosiert	
Penetrierende/perforierende Bulbusverletzung	Operativer Wundverschluss	
Endophthalmitis	Nach vermutetem Erreger	
Akute, starke Schmerzen	Nach Ursache	
Orbitaphlegmone	Antibiose, evtl. OP	
Abriss, Lid	Operative Versorgung	
Gonoblenorrhö	Antibiose	
ARN (herpetisch)	Virostase	
Akuter Winkelblock mit Druck > 35 mm Hg	Medikamentöse Drucksenkung, Iridotomie/Iridektomie	
Ablatio retinae, makulanah	Ablatio-OP	
Parese N. III	Bildgebung z. A. Aneurysma	
Frische homonyme Hemianopsie/Quadrantenanopsie	Weiterleitung an Stroke Unit	
Akutes (schmerzhaftes) Horner-Syndrom	Bildgebung z. A. Karotidisdissektion	
Akuter Visusabfall bei e. O., insbesondere bei erweiterter Pupille	Bildgebung, Kortikosteroide, evtl. Dekompression Orbita	
Akute komplette Ptosis, insbesondere bei erweiterter Pupille	DD Parese N. III/Aneurysma	
<i>Innerhalb von 1 bis 3 Tagen</i>		
Ablatio retinae, makulafern	Ablatio-OP	
Contusio bulbi mit i.o.-Veränderungen, wie z. B. Hyphäma	Nach Befund	
Hornhautulkus	Nach Ursache/Erreger	
Immunreaktion nach Keratoplastik	Kortikosteroide	
Kapselsackinfektion (bei IOL)	Antibiose, Kapsulotomie, evtl. IOL-Entfernung	
Glaskörperblutung	Ausschluss Ablatio retinae	
Lidlazeration (ohne Bulbusbeteiligung)	Operativer Wundverschluss	
Lidphlegmone	Antibiose	
Durchtrennung der ableitenden Tränenwege	Intubation/Naht	
Retinoblastom	Planung Chemotherapie	
Foramen retinae, symptomatisch	Lochverschluss	
Ablatio retinae total, anamnestisch mehrere Tage bestehend	Ablatio-OP	
Uveitis posterior	Nach Ursache	
Panuveitis	Nach Ursache	
Rasch progredienter Exophthalmus mit Zeichen der Optikuskompression	Evtl. operative Dekompression	
Neuritis N. II	Evtl. Hochdosissteroidtherapie	
Papillenödem unklarer Genese	Nach Ursache	
Akute Parese N. IV/N. VI	Nach Befund	
Akute Anisokorie ohne Begleitsymptome	Nach Befund	
Okuläre Myositis, idiopathische Orbitaentzündung	Nach Schmerz, Visus, Diplopie	
Orbitabodenfraktur mit Muskeleinklemmung	Operative Revision	
Karotis-Sinus-cavernosus-Fistel	Nach Befund	
<i>Innerhalb von 4 bis 7 Tagen</i>		
Skleritis	Entzündungshemmung	
Feuchte AMD	IVOM/VEGF-Hemmer	
Makulaloch, akut symptomatisch	Nach Größe/Befund	
AION, nicht arteriitisch	Verminderung von Risikofaktoren	
Primäres intraokulares Lymphom	Planung Chemotherapie	
Kongenitales Glaukom	(Operative) Drucksenkung	

Tab. 3 (Fortsetzung)		
Erkrankung/Symptom	Weitere Abklärung/Therapie bevorzugt	Therapeutische Erstintervention
(Traumatischer) Bindehautriss > 1 cm	Bindehautnaht	
Normosensorisches Spätschielen	Kinderneurologische Untersuchung, Brille, Prismen	
<i>Innerhalb von 1 bis 2 Wochen</i>		
Kongenitale Fehlbildung (außer Glaukom)	Nach Befund	
Malignes Aderhautmelanom	Planung OP/Bestrahlung	
Malignes Bindehautmelanom	Nach Befund/Ausdehnung	
Akuter Keratokonus	Evtl. OP (Muraire-Naht)	
„Refractive surprise“ nach Linsenextraktion	IOL-Austausch	
Linsen- oder IOL-Luxation in den Glaskörper	Lentektomie, IOL-Fixation oder -Austausch	
<i>Innerhalb von 2 bis 4 Wochen</i>		
Augendruck 30–35 mm Hg bei intaktem Sehnerven	Drucksenkung	
Hornhautödem	Nach Ursache	
Hornhautdystrophie	TEM, evtl. Verbandkontaktlinse	
Progression bei OWG oder NDG	Drucksenkung	
Plattenepithelkarzinom der Bindehaut	Nach Befund/Ausdehnung	
Basaliom/Lid	Nach Befund	
Talgdrüsenkarzinom/Lid	Nach Befund	
Uveale Metastase	Nach Primärtumor	

## Intraokulare Entzündungen

Akute intraokulare Entzündungen sind potenziell visusbedrohend und können unbehandelt mit einer Vielzahl struktureller und funktioneller Komplikationen einhergehen. Häufigkeit und Art dieser Komplikationen hängen wesentlich von der Lokalisation (anterior, intermediär, posterior, panuveitisch), der Ätiologie (infektiös vs. nichtinfektiös) sowie vom Verlauf (akut vs. chronisch) ab. Von klinisch-diagnostischer Relevanz ist die Differenzierung zwischen infektiöser und nichtinfektiöser Genese. **Infektiöse Uveitiden**, etwa bei Herpesviren, Lues, Toxoplasmose oder Tuberkulose, erfordern eine gezielte antiinfektiöse Therapie. Demgegenüber können **immunvermittelte Formen** im Kontext systemischer Autoimmunerkrankungen wie Morbus Behçet, Sarkoidose oder HLA-B27-assoziiertes Uveitis stehen, bei denen primär immunsuppressive Strategien indiziert sind.

### ► Merke

Bei intraokularen Entzündungen kommt es therapeutisch und prognostisch entscheidend darauf an, ob es sich um einen infektiösen oder einen nichtinfektiösen Prozess handelt.

Die Patienten stellen sich in der Notaufnahme häufig mit **unspezifischen Beschwerden** wie Augenschmerzen, Lichtempfindlichkeit (Photophobie), Rötung und Sehverschlechterung vor. Essenziell sind initial eine gezielte Anamnese und strukturierte augenärztliche Ersteinschätzung mittels sorgfältiger Spaltlampenbiomikroskopie, Funduskopie und ggf. optischer Kohärenztomographie (OCT). Eine gezielte Laboruntersuchung (z. B. CRP, BSG, Lues, ggf. HIV) sowie ggf. ein Interferon-Gamma-Test können in der Notaufnahme veranlasst werden, sollten sich jedoch an Leitbefunden und in Absprache mit Fachkollegen (Innere Medizin, Rheumatologie, Dermatologie)

orientieren. Ergänzend können bildgebende Verfahren (z. B. MRT bei Verdacht auf zentrale Beteiligung oder Thoraxbildgebung bei Verdacht auf Sarkoidose) für eine differenzialdiagnostische Abklärung notwendig werden.

Als **hochdringliche Notfälle** sind Retinitis und Vaskulitis einzustufen. Insbesondere bei immunsupprimiertem Patienten muss eine **infektiöse Genese** differenzialdiagnostisch einbezogen werden, hierzulande v. a. *Toxoplasma gondii*, Herpesviren (HSV, VZV, CMV), seltener Pilze oder Mykobakterien. Da subjektive Warnzeichen (Rötung, Schmerzen) dabei oft fehlen, besteht die Gefahr der verspäteten Diagnose. Typische Befunde können fundoskopisch bereits den Verdacht auf spezifische Erreger lenken: „Pizza-like“-Fundusmorphologie bei CMV-Retinitis (z. B. bei Transplantatempfängern oder HIV), ARN mit Begleitvaskulitis (bei akuter Retinaneurose bei HSV/VZV-Infektion, **Abb. 9; [31]**) oder fokale weißlich-gelbe Retinainfiltrate mit Glaskörpertrübung (bei Toxoplasmose). Bei CMV-Retinitis und ARN droht bei ca. 30% der Betroffenen eine Progression mit funktioneller Erblindung und/oder Netzhautablösung.

**Nichtinfektiöse Vaskulitiden** treten häufig bei systemischen Autoimmunerkrankungen (z. B. Morbus Behçet, Sarkoidose, Lupus erythematodes, GPA) auf und bedürfen entsprechender interdisziplinärer Abklärung. In diesen Fällen ergeben sich bereits in der Notaufnahme Hinweise durch mögliche Begleitsymptome (Gelenkschmerzen, Hautveränderungen, Fieber, rezidivierende Aphten etc.) sowie durch die Erhebung einer Autoimmunanamnese.

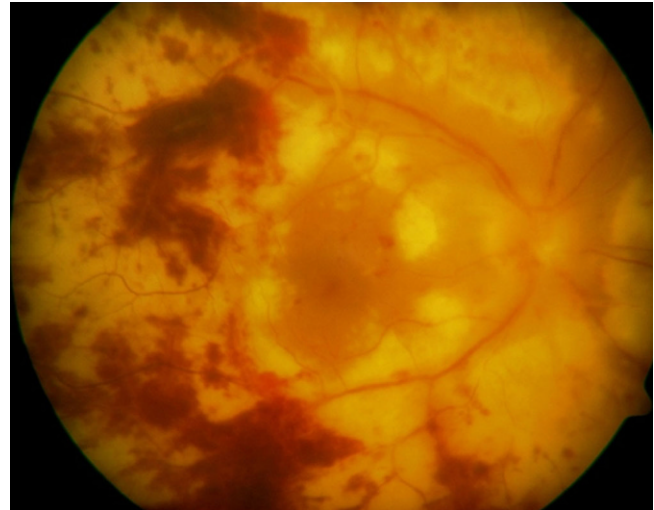
Besonderes Augenmerk ist auf die rasche Erkennung von **Uveitiden bei Kindern** zu legen, da hier systemische Symptome fehlen können (z. B. bei JIA u. U. nur geringe latente Gelenkschmerzen) und ein chronischer Verlauf häufig unbemerkt bleibt, was das Risiko für irreversible Schäden und ggf. Amblyopie erhöht.

<b>Tab. 4</b> Ophthalmologische Entitäten in der Augenpraxis, bei denen die Vorstellung zur zügigen, weiteren Abklärung in der Regel entbehrlich und die Therapie „vor Ort“ möglich und zumeist ausreichend ist	
Ophthalmologische Entität	Therapeutische Maßnahme
Hordeolum	Evtl. Stichinzision
Chalazion	Anwendung lokaler Wärme
Hyposphagma	Bei Wiederholung Ausschluss von Risikofaktoren
(Traumatischer) Bindehautriss < 1 cm	Abwarten der Spontanheilung, evtl. Naht
Keratoconjunctivitis photoelectrica	TEM
Keratoconjunctivitis sicca	TEM
Keratoconjunctivitis epidemica	TEM, Hygiene
Bakterielle Konjunktivitis (außer Gonoblenorrhö)	Lokale Antibiose
Fremdkörper der Hornhaut	FK-Entfernung, lokale Antibiose
Abrasio/Erosio corneae	TEM, Antibiose, evtl. Verband-CL
Schmerzen bei HD oder Hornhautödem (außer akuter Keratokonus)	Verband-CL
Hintere Glaskörperabhebung (ohne Foramen)	Kontrolle nach 3 bis 4 Wochen
Retinoschisis (ohne Loch)	Kontrolle nach 6 bis 8 Wochen
AMPPE	Abwarten des Spontanverlaufs
RCS	Abwarten des Spontanverlaufs
Uveitis anterior	Kortikosteroide, Kontrolle je nach Intensität
FUS	Abwarten des Spontanverlaufs, evtl. medikamentöse Drucksenkung
Drusenpapille (ohne Verlust von Funktion)	Evtl. Kontrolle nach 2 bis 3 Monaten
Keratitis dendritica	Virostatika lokal
Uveitis intermedia	Nach Intensität
Akute Kanalikulitis	Antibiose, Verlaufskontrolle
Akute Dakryozystitis	Antibiose, Verlaufskontrolle

## Tumoren des Auges und der okulären Adnexe

Tumoren des Auges und seiner Adnexe sind zunächst besorgniserregend, bedrohen sie doch theoretisch nicht nur das Sehvermögen, sondern u.U. auch das Leben. Die meisten tumorösen Veränderungen am und im Auge sind glücklicherweise gutartig, d.h., sie wachsen und vergrößern sich bis zu einem gewissen Grad, um dann in eine stationär bleibende oder evtl. regressive Phase einzumünden. Zu einer über den Lokalbefund hinausgehenden Ausbreitung kommt es nicht. **Benigne Tumoren** stellen keine Notfälle dar. Ausnahmen von dieser Regel stellen höchstens das chorioidale Hämangiom, das chorioidale Osteom oder das kombinierte Hamartom von Retina und Pigmentepithel dar, wenn sie durch Exsudation den Visus bedrohen [24]. Diese Tumorentitäten sind aber sehr selten.

Anders als bei den benignen Tumoren ist das Wachstum bei **malignen Prozessen** destruierend und nicht limitiert. Gefährlich sind bösartige Neubildungen v. a. durch ihre lymphogene oder



**Abb. 9 ▲** Akute Netzhautnekrose. Fundusaufnahme mit ausgeprägten retinalen Nekrosearealen und Blutungen. (Universitätsmedizin Berlin Charité, Augenklinik Campus Virchow Klinikum). (Aus [31])

hämatogene Metastasierung, die aber in sehr unterschiedlicher Frequenz auftritt, so z.B. ca. 2–3 % bei Plattenepithelkarzinom der Bindehaut und ca. 50 % beim malignen Aderhautmelanom [24]. Es ist gängige Erfahrung, dass Patienten mitunter wegen eines „schnellen Tumorwachstums“ und „großer Besorgnis“ notfallmäßig in der Klinik vorgestellt werden. Hierbei sollte berücksichtigt werden, dass das Tumorwachstum nicht linear, sondern eher exponentiell erfolgt. So bleibt die Vermehrung von 128 auf 256 Tumorzellen subklinisch, während die Vermehrung von 1024 auf 2028 Tumorzellen als „langsames Tumorwachstum“ wahrgenommen wird. Die Vermehrung von 4096 auf 8192 Tumorzellen wird hingegen als „schnelles Wachstum“ empfunden, obwohl die Tumorverdopplungszeit immer gleich geblieben ist. Ein Tumor, der (meist mit 1000 bis 2000 Zellen) klinisch auffällig wird oder – später – „schneller wächst“, hat also – je nach der Geschwindigkeit der Zellteilung – eine mehr oder weniger lange, oft Jahre dauernde „okkulte Geschichte“ hinter sich und stellt deshalb in der Regel keinen sofortigen, wohl aber einen mittelgradigen Notfall dar, da das Metastasierungsrisiko theoretisch und prinzipiell mit der Tumorgroße bzw. der Tumordauer steigt. Beim Talgdrüsenkarzinom des Lids wird von durchschnittlich 7 Monaten von ersten Symptomen bis zur korrekten Diagnose ausgegangen [24]. Insgesamt kommt es für Diagnostik und Therapie von okulären und periokulären Malignomen also auf einige Tage oder wenige Wochen bis zur Behandlung zumeist nicht an. Auch hier gilt also, die Patienten nicht mit übereilten Aktionen zu verunsichern, sondern die weiteren Maßnahmen in Ruhe und mit Umsicht zu veranlassen. Eine zügige Abklärung ist eigentlich nur beim **Retinoblastom** des Kindes (bzw. bei entsprechendem Verdacht) zu fordern – dieses wegen der potenziellen Beidseitigkeit, der Amblyopiegefahr, der häufigeren Begleitkomplikationen (Strabismus, Druckerhöhung), aber v. a. wegen der vergleichsweise schnellen Zellteilung [24].

Mit entsprechender klinischer Erfahrung lassen sich 80–90 % aller okulären und periokulären Neoplasmen und die Dringlichkeit ihrer Behandlung richtig einordnen. Der Rest bedarf einer weite-

ren, ggf. histologischen Abklärung, die aber elektiv außerhalb der Notfallversorgung erfolgen kann.

#### ► Merke

**Abgesehen vielleicht vom Retinoblastom stellen Tumoren am oder im Auge keine akute Notfallsituation dar. Eine elektive, nach Möglichkeit aber zeitnahe weitere Abklärung ist ausreichend.**

## Okuläre Hypertension und Hypotonie

Der **Augendruck** ist ein wesentlicher Indikator für die Augengesundheit. Zwar schließt ein normaler Augendruck pathologische Prozesse wie Gefäßverschlüsse, Tumoren des Auginneninneren u. a. nicht aus, jedoch können sowohl eine okuläre Hypotonie (z. B. bei Ablatio retinae) als auch eine okuläre Hypertonie (z. B. im Rahmen inflammatorischer Prozesse) Ausdruck akuter pathologischer Prozesse sein. Bei deutlicher **Hypotonie** ohne anamnestische Glaukom-OP ist an eine (u. U. okkulte) Bulbuspenetration zu denken. Stichverletzungen der Kornea verschließen sich durch stromale Quellung, ggf. unter einer Verband-CL, oft von selbst und können in bestimmten Fällen ohne eine Klinik behandelt werden. Häufig sind Hypotonien unter 8 mm Hg nach (fistulierenden) Glaukomoperationen. Hier kommt es im Wesentlichen darauf an, ob sich das Auge über den Zustand „beschwert“. Bei stehender, tiefer Vorderkammer und fehlender bzw. nur leicht ausgeprägter Aderhautamotio kann für einige Zeit abgewartet werden, selbst wenn eine dezente externe Fistulation bestehen sollte. „Historische“ Empfehlungen wie „hohe Flüssigkeitsaufnahme“ und „viel Bewegung“ haben weiterhin ihren Sinn. Flacht sich die Vorderkammer ab (mit der Gefahr des malignen Glaukoms) oder kommt es zu „kissing chroids“ (mit der Gefahr der irreversiblen Netzhautverbackung), so liegt eine dringlichere Notfallsituation vor, die eine therapeutische Intervention zur Drucksteigerung je nach Befund erfordert.

Der intraarterielle Druck in den Gefäßen des Auginneninneren wird mit etwa 60–70 mm Hg angegeben. Der **intraokulare Perfusionsdruck** berechnet sich nach der Formel „arterieller Blutdruck minus Augendruck“. Die Perfusion des Auges nimmt also mit zunehmendem Augendruck ab und erreicht bei einem Augendruck >40 mm Hg eine kritische Größe. Aus diesem Grund stellt ein **akuter Winkelblock** mit starker Druckerhöhung einen „Notfall am gleichen Tag“ dar, wobei mit der medikamentösen Drucksenkung z. B. mit Acetazolamid bereits in der Praxis begonnen werden sollte [5, 32]. Ein zügiger Transport in eine Augenklinik unter Verzicht auf einen NAW ist im Allgemeinen ausreichend. Überhaupt ist ein NAW bei rein ophthalmologischen Notfällen – abgesehen vielleicht von höhergradigen Verätzungen (s. unten) – so gut wie nie erforderlich. Gleiches gilt erst recht für den Rettungshubschrauber.

Bei einer **okulären Hypertonie** entscheidet die **Sehnervenmorphologie** darüber, wie dringlich eine Drucksenkung herbeizuführen ist. Ein Druck von 30–35 mm Hg, wie bei gewöhnlichem Offenwinkelglaukom eher selten, bei (dekompensiertem) PEX-Glaukom aber häufiger auftretend, wird von einem intakten Sehnerven im Allgemeinen über einige Wochen gut toleriert und ist insofern nicht als dringlicher Notfall anzusehen. Je fortgeschrittener die (glaukomatöse) Schädigung des Sehnerven ist, umso weniger können deutlich erhöhte Druckwerte toleriert und umso schneller muss

daher die Drucksenkung herbeigeführt werden. Es versteht sich von selbst, dass ein erblindetes, schmerzfreies Auge selbst bei einem Druck von 50 mm Hg (sowie bei anderen, sonst als Notfall einzustufenden Situationen) keinen Notfall darstellt. Es ist insofern immer die Situation vor Eintritt des Notfalls zu berücksichtigen.

## Verletzungen

Die Verletzungen des Auges und seiner Adnexe sind von großer Individualität geprägt und weisen ein sehr breites Spektrum auf, das von „Bagatelle“ bis zum irreversiblen Verlust des Sehorgans und von „gewöhnlich“ bis „sehr ungewöhnlich“ reicht [21]. Daher ist gerade in der Traumatologie die Frage nach der Dringlichkeit der Versorgung oft keine einfache. Bei der ersten Beurteilung kommt es v. a. darauf an, ob die Augenhülle (Hornhaut und Sklera) intakt oder ob sie 1-mal („in“ = penetrierende Bulbusverletzung) oder gar 2-mal („in-out“ = perforierende Bulbusverletzung) durchbohrt ist. Hinweise auf die Möglichkeit eines **intraokularen Fremdkörpers** gibt oft bereits die Anamnese. Da die Gefahr der Endophthalmitis droht, sollte der Verschluss des traumatisch eröffneten Bulbus möglichst schnell herbeigeführt werden.

Die Zahl schwerer Verbrennungen und **Verätzungen** des Auges ist eher rückläufig. Es wird diesbezüglich auf die S1-Richtlinie von DOG und BVA sowie auf weitere Fachliteratur verwiesen [33, 34, 35]. Die Schädigung hängt v. a. von der Art und der Konzentration des Agens ab. Laugen haben im Allgemeinen aufgrund ihrer größeren Eindringtiefe ein höheres Schädigungspotenzial als Säuren. Für den Schweregrad einer Verätzung gibt es unterschiedliche Klassifikationen, wobei prognostisch v. a. das Ausmaß der Schädigung der limbalen Stammzellen von Bedeutung ist [33, 35]. In Deutschland wird meist die Klassifikation nach Martin Reim bevorzugt. Während Verätzungen des Stadiums 1 praktisch immer und des Stadiums 2 meist folgenlos abheilen, ist bei Verätzungen des Stadiums 3 (Limbuschaden < 1/2, Ischämie 1/2, Erosio, korneale Trübung) und erst recht des Stadiums 4 mit dauerhaften Folgeschäden zu rechnen. Ganz entscheidend ist die sofortige Verdünnung des schädigenden Agens mit möglichst neutraler Flüssigkeit. Feste (Kalk-)Partikel sollten vorher entfernt werden, damit es durch die Freisetzung von Lösungswärme nicht zu zusätzlichen Gewebeschädigungen kommt. Die **Spülungen** sollten idealerweise auf dem Transport in die nächstgelegene Augenklinik – selbige ist vorab entsprechend zu informieren – fortgesetzt werden, sodass Patienten mit schwerer Verätzung praktisch die einzigen sind, die u. U. eines NAW bedürfen. In klinischer Hinsicht sei angemerkt, dass stark verätzte Augen durch toxische Verödung der konjunktivalen Gefäße weiß und damit prima vista „in Ordnung“ wirken können und dass bei Verätzungen der Augen auch an eine Mitbeteiligung der Atemwege gedacht werden sollte.

## Epilog

Die adäquate Versorgung von ophthalmologischen Notfallpatienten gestaltet sich aufgrund steigender Patientenzahlen und zunehmender „Selbstvorstellungen“ immer schwieriger und bleibt nicht selten zurück hinter dem Ideal „Patient zum richtigen Zeitpunkt, am richtigen Ort, beim richtigen Spezialisten, und das bevorzugt unter

möglichst effektiver Nutzung der knappen finanziellen Ressourcen“ [1]. Die Ferne einer Notfallambulanz sowie die Transportmöglichkeiten sind nicht selten weitere, limitierende Faktoren gerade für ältere Menschen.

#### ► Merke

Das (nur schwer zu verwirklichende) Ideal in der Notfallversorgung lautet „Patient zur richtigen Zeit, am richtigen Ort, beim richtigen Spezialisten unter effektiver Nutzung der personellen und finanziellen Ressourcen“.

Die **Versorgung** erfordert neue Konzepte zur Steuerung der Patienten und zur Kanalisierung von Notfällen v. a. mit dem Ziel, genügend Zeit für jene Patienten zu generieren, die am meisten und wirklich ophthalmologischer Hilfe bedürfen. Steigender Umfang und steigende Komplexität des medizinischen Wissens tragen zur Unsicherheit sowohl aufseiten des Behandlers als auch aufseiten des Behandelten bei. Dabei scheint die **Kompetenz** in der Notfallversorgung in den letzten Jahren eher abgenommen zu haben [36]. Der Einsatz von KI könnte insofern hilfreich sein. Die Erfassung der Abläufe in der Notfallversorgung steckt noch in den Kinderschuhen. Das RCO hat dazu messbare Parameter, wie z.B. die Reisezeit bis zur Notfallambulanz, die Zeit bis zum ersten Arztkontakt, die gesamte Warte- und Behandlungszeit, die Zahl der Kontrolluntersuchungen nach Erstvorstellung, die Zahl der korrekten Diagnosen bei Erstvorstellung sowie letztendlich die Zufriedenheit der Patienten vorgeschlagen [1].

Notfälle sollten weder bagatellisiert noch dramatisiert, sondern nüchtern analysiert und dem Patienten nach bestem Wissen und Gewissen kommuniziert werden. **Notfallmäßige Überweisungen** direkt von der Praxis in die Klinik unter Umgehung der Wohnung dienen nicht selten mehr der Panik des Patienten als seiner vernünftigen Versorgung. Panik nützt weder dem Patienten noch dem Arzt! Persönliche Faktoren aufseiten der Patienten sollten nicht unberücksichtigt bleiben. Geburtstagsfeiern und Familienfeste sollten, wenn der Befund es erlaubt, nach entsprechender Aufklärung respektiert werden. Es könnten für die oft alten Menschen die letzten Feiern sein. Trotz aller Schwierigkeiten, Einschränkungen und Herausforderungen kann die ophthalmologische Notfallversorgung in Deutschland immer noch als gut bezeichnet werden. Es bleibt Aufgabe aller – aller! – Augenärzte, die ophthalmologische Notfallversorgung in diesem Land auch in Zukunft sicherzustellen.

#### Fazit für die Praxis

- Die ophthalmologische Notfallversorgung ist und bleibt herausfordernd.
- Ganz entscheidend dabei sind die Kenntnisse darüber, wie schnell die jeweilige Krankheitsentität einer suffizienten Versorgung idealerweise zugeführt werden sollte.
- Die dringliche Versorgung muss immer Vorrang vor der Versorgung weniger dringlicher Notfälle haben.

#### Korrespondenzadresse

**Dr. Immanuel Philipp Seitz**  
Universitäts-Augenklinik Tübingen  
Elfriede-Aulhorn-Str. 7, 72076 Tübingen, Deutschland  
Immanuel.Seitz@med.uni-tuebingen.de

**Förderung.** Keine.

#### Einhaltung ethischer Richtlinien

**Interessenkonflikt.** Gemäß den Richtlinien des Springer Medizin Verlags werden Autoren und Wissenschaftliche Leitung im Rahmen der Manuskripterstellung und Manuskriptfreigabe aufgefordert, eine vollständige Erklärung zu ihren finanziellen und nichtfinanziellen Interessen abzugeben.

**Autoren.** I.P. Seitz: A. Finanzielle Interessen: I.P. Seitz gibt an, dass kein finanzieller Interessenkonflikt besteht. – B. Nichtfinanzielle Interessen: Angestellter Facharzt für Augenheilkunde, Universitäts-Augenklinik Tübingen, Tübingen. C. Kelbsch: A. Finanzielle Interessen: Forschungsförderung durch die Egon-Schumacher-Stiftung – private Stiftung ohne kommerzielle Interessen. – B. Nichtfinanzielle Interessen: Angestellte Augenärztin, Universitäts-Augenklinik Tübingen, Oberärztin | Mitgliedschaft: DOG. D. Besch: A. Finanzielle Interessen: D. Besch gibt an, dass kein finanzieller Interessenkonflikt besteht. – B. Nichtfinanzielle Interessen: Sektionsleiterin, Zentrum für Schielbehandlung, Lid- und Orbitaerkrankungen, Department für Augenheilkunde Tübingen | Mitgliedschaften: DOG, BVA u. a. M. Gosheva: A. Finanzielle Interessen: M. Gosheva gibt an, dass kein finanzieller Interessenkonflikt besteht. – B. Nichtfinanzielle Interessen: Angestellte Augenärztin, Universitäts-Augenklinik Tübingen | Mitgliedschaft: DOG. U. Pleyer: A. Finanzielle Interessen: Deutsche Forschungsgemeinschaft, BMBF, European Union. – Honorare: AbbVie, Alcon, Allergan, Alimera, Bausch und Lomb, Bayer, Novartis, Santen, Thea | Vortragshonorar. – AbbVie: Erstellung Webinar. – B. Nichtfinanzielle Interessen: Oberarzt, Klinik für Augenheilkunde, Charité Universitätsmedizin Berlin | Mitgliedschaft/Funktion in Interessenverbänden: Sprecher der Sektion: Uveitis/DOG seit 2014 | Schwerpunkt wissenschaftlicher klinischer Tätigkeiten: Leiter der Sprechstunde „Tertiärzentrum für entzündliche Augenerkrankungen“ 1994 bis heute; bis 2022 Sekretär: Berlin-Brandenburgische Augenärzte; bis 2022 Vorstandsmitglied: Deutsche UVEITIS Arbeitsgemeinschaft DUAG e. V. | U. Pleyer ist Mitglied des Herausgeberboards von *Die Ophthalmologie*. Er war nicht an der Begutachtung dieses Manuskripts oder an Entscheidungen in Bezug auf dieses Manuskript beteiligt. C. Tekeva-Rohrbach: A. Finanzielle Interessen: Firmenanteile Ehemann: siehe dort. – B. Nichtfinanzielle Interessen: Niedergelassene Ophthalmologin | Mitgliedschaft: BVA (Berufsverband der Augenärzte). D. Fischer: A. Finanzielle Interessen: Forschungsförderung von Abbvie, Adelphi Values, Adverum, Alder Therapeutics, Alphasights, Bayer, Biogen, DORC, Janssen Research & Development, Medscape, Novartis, Odylia Therapeutics, Sirion, STZeyetrial. – Honorar als Referent und/oder Kostenerstattung: 4DMT, AAvantgarde, Abbvie, Adelphi Values, Advent France Biotechnology, Adverum, Alder Therapeutics, Alphasights, Arctos Medical, Astellas, Atheneum, Atsena, Axiom Healthcare Strategies, Bayer, Biogen, BlueRock, Cambridge Consultants, Clarivate, Coave Therapeutics, Cogenita, Decision Resources, Dialectica, DORC, F-Prime, Frontera Therapeutics, Guidepoint, Hoffmann Eitle, Ikarovec, iQUIVA, Janssen Research & Development, MedScape, Mironid, Mogrify, Navigant, Novartis, NMD, Odylia Therapeutics, PeerVoice, Physicians Education Resource, Revvity, Roche, RegenxBio, Sirion, Sovinnova Partners, Sparing Vision, SpliceBio, STZeyetrial, System Analytic, Techspert, TenPoint, Tern Therapeutics, THEA, Vindico Medical Education. – Berater: 4DMT, AAvantgarde, Abbvie, Adelphi Values, Advent France Biotechnology, Adverum, Alder Therapeutics, Alphasights, Arctos Medical, Astellas, Atheneum, Atsena, Axiom Healthcare Strategies, Bayer, Biogen, BlueRock, Cambridge Consultants, Clarivate, Coave Therapeutics, Cogenita, Decision Resources, Dialectica, DORC, F-Prime, Frontera Therapeutics, Guidepoint, Hoffmann Eitle, Ikarovec, iQUIVA, Janssen Research & Development, MedScape, Mironid, Mogrify, Navigant, Novartis, NMD, Odylia Therapeutics, PeerVoice, Physicians Education Resource, Revvity, Roche, RegenxBio, Sirion, Sovinnova Partners, Sparing Vision, SpliceBio, STZeyetrial, System Analytic, Techspert, TenPoint, Tern Therapeutics, THEA, Vindico Medical Education. – B. Nichtfinanzielle Interessen: Angestellter, Universitätsklinikum Tübingen; Angestellter, Universitätsklinikum Oxford. K.U. Bartz-Schmidt: A. Finanzielle Interessen: K.U. Bartz-Schmidt gibt an, dass kein finanzieller Interessenkonflikt besteht. – B. Nichtfinanzielle Interessen: Direktor Universitäts-Augenklinik in Tübingen | Mitgliedschaften: Deutsche Ophthalmologische Gesellschaft, Retinologische Gesellschaft, Berufsverband für Augenärzte, Leopoldina. J.M. Rohrbach: A. Finanzielle Interessen: Aktien: Bayer, Carl Zeiss Meditec, Drägerwerk, Siemens Healthineers, Roche, Novartis, Al-

con, Abbott, Sanofi, Takeda, Eisai, Incyte, Biogen, Curevac, Sandoz, GE Healthcare, Immatics. – B. Nichtfinanzielle Interessen: Ruheständler mit Teilzeitbeschäftigung, Universitätsaugenklinik Tübingen | Mitgliedschaften: Deutsche Ophthalmologische Gesellschaft, Julius-Hirschberg-Gesellschaft.

**Wissenschaftliche Leitung.** Die vollständige Erklärung zum Interessenkonflikt der Wissenschaftlichen Leitung finden Sie am Kurs der zertifizierten Fortbildung auf [www.springermedizin.de/cme](http://www.springermedizin.de/cme).

**Der Verlag** erklärt, dass für die Publikation dieser CME-Fortbildung keine Sponsorengelder an den Verlag fließen.

Für diesen Beitrag wurden von den Autor/-innen keine Studien an Menschen oder Tieren durchgeführt. Für die aufgeführten Studien gelten die jeweils dort angegebenen ethischen Richtlinien. Für Bildmaterial oder anderweitige Angaben innerhalb des Manuskripts, über die Patient/-innen zu identifizieren sind, liegt von ihnen und/oder ihren gesetzlichen Vertretern/Vertreterinnen eine schriftliche Einwilligung vor.

**Open Access.** Dieser Artikel wird unter der Creative Commons Namensnennung - Nicht kommerziell - Keine Bearbeitung 4.0 International Lizenz veröffentlicht, welche die nicht-kommerzielle Nutzung, Vervielfältigung, Verbreitung und Wiedergabe in jeglichem Medium und Format erlaubt, sofern Sie den/die ursprünglichen Autor(en) und die Quelle ordnungsgemäß nennen, einen Link zur Creative Commons Lizenz beifügen und angeben, ob Änderungen vorgenommen wurden. Die Lizenz gibt Ihnen nicht das Recht, bearbeitete oder sonst wie umgestaltete Fassungen dieses Werkes zu verbreiten oder öffentlich wiederzugeben. Die in diesem Artikel enthaltenen Bilder und sonstiges Drittmaterial unterliegen ebenfalls der genannten Creative Commons Lizenz, sofern sich aus der Abbildungslegende nichts anderes ergibt. Sofern das betreffende Material nicht unter der genannten Creative Commons Lizenz steht und die betreffende Handlung nicht nach gesetzlichen Vorschriften erlaubt ist, ist für die oben aufgeführten Weiterverwendungen des Materials die Einwilligung des jeweiligen Rechteinhabers einzuholen. Weitere Details zur Lizenz entnehmen Sie bitte der Lizenzinformation <http://creativecommons.org/licenses/by-nc-nd/4.0/>.

## Literatur

- Royal College of Ophthalmologists UK (2020) Commissioning Guidance. Emergency Eye Care. <https://www.rcophth.ac.uk/wp-content/uploads/2021/12/Emergency-Eye-Care-Commissioning-Guidance.pdf>
- Seitz IP, Zarzo-Vargas M, Strasser T et al. (2025) Die Inanspruchnahme ophthalmologischer Notaufnahmen nimmt zu. *Ophthalmologie* 122: 39–45
- Sachsenweger R (1971). Altern und Auge. Leipzig: VEB Georg Thieme
- Jacobsen J, Volkman I, Wedegärtner F et al. (2022) Der schwerwiegendste Vorfall – Erfahrungen von Aggressionen und Gewalt in der Augenheilkunde. *Ophthalmologie* 119: 937–944
- Kruse FE, Rohrschneider K, Völcker HE (2000) Ophthalmologische Notfälle. *Internist* 41: 733–735
- Schultheiss M, Poli S, Spitzer MS (2021) Akuter retinaler Zentralarterienverschluss. *Ophthalmologie* 118: 1091–1092
- Liebreich R (1863) Atlas d'ophtalmoscopie. Paris: Germer Baillié
- Dag Y, Aydin S, Kumantas E (2024) The profile of patients attending to the general emergency department with ocular complaints within the last year: is it a true ocular emergency? *BMC Ophthalmology* 24: 330
- Rohrbach JM, Voykov B, Dzhelebov D (2024) Kindesmisshandlung und ihre ophthalmologischen Manifestationen. *Zeitschr Prakt Augenheilkd* 45: 191–202
- Rohrbach JM (2024) Immer noch Raum für Disput: zum STS und AHT („abusive head trauma“). *Ophthalmologie* 121: 328–330
- Binczyk NM, Nazarali SA, Damji KF et al. (2024) Epidemiology of ocular emergencies in a large Canadian eye centre. *Can J Ophthalmol* 59: e327–e330
- Kaur K, Srividya KS, Kabra N et al. (2024) Patterns of ophthalmic emergencies presenting to a tertiary eye care hospital in India. *Indian J Ophthalmol* 72: 296–297
- Galindo-Ferreiro A, Sanchez-Tocino H, Varela-Conde Y et al. (2021) Ocular emergencies presenting to an emergency department in central Spain from 2013 to 2018. *Eur J Ophthalmol* 31: 748–753
- Prange L, Böhringer D, Reinhard T et al. (2025) Beschwerden und Komplikationen nach intravitrealer operativer Medikamenteneingabe (IVOM) und potenzielle Risikofaktoren. *Ophthalmologie* 122: 453–459
- Pokhrel PK, Loftus SA (2007) Ocular emergencies. *Am Fam Physician* 76: 829–836
- Kelbsch C, Besch D, Wilhelm H (2017) Akute Doppelbilder: Differenzialdiagnose, Abklärung und Behandlungsoptionen. *Klin Monbl Augenheilkd* 234: 1348–1353
- Timlin H, Butler L, Wright M (2015) The accuracy of the Edinburgh red eye diagnostic algorithm. *Eye* 29: 619–624
- Haab O (1899) Atlas der äusseren Erkrankungen des Auges nebst Grundriss ihrer Pathologie und Therapie. München: J. F. Lehmann
- McElnea E, Stapleton P, Khan S et al. (2015) Challenges in the management of Neisseria gonorrhoeae keratitis. *Int Ophthalmol* 35: 135–140
- Müller LJ, Vrensen GFJM, Pels L et al. (1997) Architecture of human corneal nerves. *Invest Ophthalmol Vis Sci* 38: 985–991
- Rohrbach JM, Steuhl K-P, Knorr M, Kirchoff B (2002) Ophthalmologische Traumatologie. Stuttgart: Schattauer
- Adelung K, Weidle EG, Lisch W et al. (1985) Ist die Luxation der Linse eine Indikation zur operativen Entfernung? *Fortschr Ophthalmol* 82: 353–356
- Rohrbach JM, Heimann H (2012) Okuläres Ischämiesyndrom (OIS). In: Jousseaume AM (Hrsg.) Retinale Gefäßkrankungen Berlin-Heidelberg: Springer, S 231–238
- Rohrbach JM, Lieb W (1998) Tumoren des Auges und seiner Adnexe. Stuttgart: Schattauer
- Sothivannan A, Eshtiaghi A, Dhoot AS et al. (2022) Impact of the time to surgery on visual outcomes for rhegmatogenous retinal detachment repair: A Meta-Analysis. *Am J Ophthalmol* 244: 19–29
- Haq Z, Mitra RA, Parke DW et al. (2024) Impact of foveal status and timing of surgery on visual outcome in rhegmatogenous retinal detachment. *Retina* 44: 88–94
- Arroyo JG, Yang L, Bula D et al. (2005) Photoreceptor apoptosis in human retinal detachment. *Am J Ophthalmol* 139: 605–610
- Alberti M, Ilsey C, Christensen UC et al. (2024) Preoperative positioning and progression of fovea-on retinal detachments. *Ophthalmology Retina* 8: 137–147
- Johannigmann-Malek N, Kaye SB, Badawood S et al. (2023) Influence of preoperative posturing on subfoveal fluid height in macula-off retinal detachments. *Retina* 43: 1738–1744
- Hazelwood JE, Mitry D, Singh J et al. (2025) The Scottish retinal detachment study: 10-year outcomes after retinal detachment repair. *Eye* 39: 1318–1321
- Werkel PJ, Pleyer U (2025) Diagnostik und Management des Herpes zoster ophthalmicus. In: Pfeiffer N, Cursiefen C, Holz FG, Lagrèze WA (Hrsg.) Die Augenheilkunde. Berlin – Heidelberg: Springer, S. 1381–1389
- Nuessle S, Luebke J, Boehringer D et al. (2022) Akuter Winkelblock. *Med Klin Intensivmed Notfmed* 117: 137–143
- DOG / BVA (2021) Akute Verätzung am Auge. S1-Leitlinie der Deutschen Ophthalmologischen Gesellschaft e.V. (DOG) und des Berufsverbands der Augenärzte Deutschlands e.V. (BVA). *Ophthalmologie* 118: S103–S116
- Schrage NF, Rihawi R, Frenzt M et al. (2004) Akuttherapie von Augenverätzungen. *Klin Monbl Augenheilkd* 221: 253–261
- Wagoner MD (1997) Chemical injuries of the eye: Current concepts in pathophysiology and therapy. *Surv Ophthalmol* 41: 275–313
- Sim PY, La CJ, Than J et al. (2020) National survey of the management of eye emergencies in the accident and emergency department by foundation doctors: has anything changed over the past 15 years? *Eye* 34: 1094–1099

**Hinweis des Verlags.** Der Verlag bleibt in Hinblick auf geografische Zuordnungen und Gebietsbezeichnungen in veröffentlichten Karten und Institutsadressen neutral.



## Zur Dringlichkeit der Versorgung ophthalmologischer Notfälle

Zu den Kursen dieser Zeitschrift: Scannen Sie den QR-Code oder gehen Sie auf [www.springermedizin.de/kurse-die-ophthalmologie](http://www.springermedizin.de/kurse-die-ophthalmologie)

### ? Welcher Befund hat die höchste Dringlichkeit der therapeutischen Intervention?

- Retinoschisis
- Periphere Ablatio bei 12 Uhr
- Periphere Ablatio bei 6 Uhr
- Ablatio bis unmittelbar an die Makula heran
- Ablatio totalis (anamnestisch seit 5 Tagen)

### ? Welcher Befund ist üblicherweise ein asymptomatischer Zufallsbefund bei einer augenärztlichen Untersuchung mit entsprechend geringer Dringlichkeit der weiteren Abklärung?

- AION
- Kongenitale Hypertrophie des retinalen Pigmentepithels (CHRPE)
- Feuchte Makuladegeneration
- Ulcus corneae
- Hypopyon

### ? Welche Aussage zur Dringlichkeit der therapeutischen Intervention zur Prävention von möglichen Komplikationen sollte bei der Einleitung der nächsten Maßnahmen bedacht werden?

- Der therapeutische Handlungsdruck ist bei der arteriitischen AION geringer als bei der nichtarteriitischen AION.
- Bei einem Hypopyon nach jüngst vorausgegangener Operation sollte zunächst an eine nichtinfektiöse Endophthalmitis gedacht werden.

- Der Einsatz eines Rettungshubschraubers ist bei potenziell zur Erblindung führenden ophthalmologischen Notfällen erforderlich.
- Bei akutem Winkelblock mit einem Augendruck von 45 mmHg besteht die Gefahr retinaler Gefäßverschlüsse.
- Bei Verdacht auf Drusenpapille bei normalem Gesichtsfeld und normalem Visus ist eine weitere klinische Abklärung/Kontrolle in 3 Monaten nicht ausreichend.

### ? Welche Situation erfordert sofortiges Handeln?

- Uveitis anterior
- Fuchs-Uveitis-Syndrom
- Ulcus corneae
- Immunologische Transplantatreaktion nach perforierender Keratoplastik
- Verätzung Grad 3 mit hoch konzentrierter Natronlauge

### ? Ein 77-jähriger Mann sucht Sie in der Vormittagsprechstunde auf, da er nach dem Aufstehen einen schmerzlosen, deutlichen Funktionsverlust am linken Auge bemerkt habe. Welche der folgenden Erkrankungen ziehen Sie aufgrund der Anamnese in Erwägung?

- Katarakt
- Makuläre Hornhautdystrophie
- Bröckelige Hornhautdystrophie
- Retinoschisis
- ZAV

### ? Welche Aussage ist richtig?

- Ein Augendruck von 35 mmHg ist selbst bei tiefer Vorderkammer und normaler Sehnervenmorphologie ein akuter Notfall, der eine sofortige Vorstellung in der Klinik erfordert.
- Eine okuläre Hypotension von 5 mmHg mit Aderhautamotio nach fistulierender Operation ist selbst bei stehender Vorderkammer und fehlenden „kissing choroids“ ein akuter Notfall, der einer sofortigen Klinikeinweisung bedarf.
- Ein Patient mit akutem Winkelblock, Übelkeit und einem Augendruck von 40 mmHg ist sofort mit dem NAW in eine Augenklinik zu verbringen.
- Eine externe Fistulation nach Glaukomoperation mit einem Augendruck von 7 mmHg erfordert selbst bei tiefer Vorderkammer eine operative Revision innerhalb von 5 h.
- Wenn bei der optischen Kohärenztomographie der Verdacht auf Progression eines Normaldruckglaukoms besteht und der Augendruck mit 17 mmHg gemessen wird, hat die Vorstellung in einer Augenklinik mindestens 2 bis 3 Wochen Zeit.

### ? Welche Aussage zu ophthalmologischen Notfallbehandlungen in Augenkliniken ist richtig?

- Für die Versorgung von Notfallpatienten gibt es überall ausreichend Personal.
- Die Reihenfolge der Versorgung richtet sich nach dem Eintreffen der Patienten.

## Informationen zur zertifizierten Fortbildung

Diese Fortbildung wurde von der Ärztekammer Nordrhein für das „Fortbildungszertifikat der Ärztekammer“ gemäß § 5 ihrer Fortbildungsordnung mit **3 Punkten** (Kategorie D) anerkannt und ist damit auch für andere Ärztekammern anerkennungsfähig.

**Anerkennung in Österreich und Schweiz:** Für das Diplom-Fortbildungs-Programm (DFP) werden die von deutschen

Landesärztekammern anerkannten Fortbildungspunkte aufgrund der Gleichwertigkeit im gleichen Umfang als DFP-Punkte anerkannt (§ 14, Abschnitt 1, Verordnung über ärztliche Fortbildung, Österreichische Ärztekammer (ÖÄK) 2013). Die Schweizerische Gesellschaft für Ophthalmologie vergibt 1 Credit für die Zertifizierte Fortbildung in „Die Ophthalmologie“.

### Hinweise zur Teilnahme:

- Die Teilnahme an dem zertifizierten Kurs ist nur online auf [www.springermedizin.de/cme](http://www.springermedizin.de/cme) möglich.
- Der Teilnahmezeitraum beträgt 12 Monate. Den Teilnahmeschluss finden Sie online beim Kurs.
- Die Fragen und ihre zugehörigen Antwortmöglichkeiten werden online in zufälliger Reihenfolge zusammengestellt.

- Pro Frage ist jeweils nur eine Antwort zutreffend.
- Für eine erfolgreiche Teilnahme müssen 70% der Fragen richtig beantwortet werden.
- Teilnehmen können Abonnenten dieser Fachzeitschrift und e.Med-Abonnenten.

- Aggressives Verhalten von Notfallpatienten beruht oft auf veralteten Gerätschaften.
- Die Notfallindikation wird nur sehr selten missbraucht, um zügiger zu einer Untersuchung zu kommen.
- Die Zahl der Notfallbehandlungen ist seit Jahren ansteigend.

**? Welcher Tumor erfordert weitere Diagnostik und Therapie am dringlichsten?**

- Retinoblastom
- Malignes Melanom der Iris
- Astrozytom der Retina
- Plattenepithelkarzinom der Bindehaut
- Talgdrüsenkarzinom des Lids

**? Welche Notfallsituation ist am wenigsten mit einem höheren Alter korreliert?**

- Okuläres Ischämiesyndrom
- Ablatio retinae
- Endophthalmitis
- Akuter Keratokonus
- Akuter Winkelblock

**? Welche Konjunktivitis hat zur Abwehr bleibender funktioneller Schäden die höchste therapeutische Dringlichkeit?**

- Gonoblenorrhö
- Trachom
- Keratoconjunctivitis epidemica
- Keratoconjunctivitis vernalis
- Conjunctivitis sicca



## Welches Thema interessiert Sie?

Liebe Leserinnen, liebe Leser,

welche Inhalte wünschen Sie sich in der Rubrik „CME Zertifizierte Fortbildung“ in *Die Ophthalmologie*?

Senden Sie uns Ihren Themenwunsch per E-Mail an [michal.meyerzutittingdorf@springer.com](mailto:michal.meyerzutittingdorf@springer.com)

